

# Випадок лікування хворого на рецидивний гіпертригліцерид-індукований некротичний панкреатит

Я. М. Сусак<sup>1</sup>, О. А. Ткаченко<sup>2</sup>, О. М. Лобанова<sup>2</sup>

<sup>1</sup>Національний медичний університет ім. О. О. Богомольця, Київ, Україна

<sup>2</sup>Київська міська клінічна лікарня швидкої медичної допомоги

**Ключові слова:** гострий панкреатит, некротичний інфікований панкреатит, гіпертригліцеридемія, хірургічні технології, ускладнення

Гострий панкреатит (ГП) — поширене захворювання з непередбачуваними ускладненнями та високою летальністю [12]. Одним з небезпечних ускладнень ГП є гострий некротичний панкреатит, який трапляється у 15–25% випадків. Летальність у групі хворих з інфекційними ускладненнями становить до 30%, що зумовлює актуальність проблеми [6, 7]. Гіпертригліцеридемія (ГТ) понад 11,3 ммоль/л — третя причина (від 3,8 до 10% випадків) розвитку ГП після зловживання алкоголем і жовчнокам'яної хвороби [8, 10]. Невід'ємною складовою лікування цієї групи хворих є еферентна терапія [5, 8]. До 72% хворих з ГП на тлі ГТ мають тяжко коригований цукровий діабет 2-го типу [3]. Рецидивний ГП описано в літературі [9], але випадків повторних нападів тяжкої форми ГП у хворих з ГТ нами в літературі не знайдено.

## Клінічний випадок

Хворий Б., 1977 року народження, 22.09.2007 направлений бригадою швидкої медичної допомоги до Центру хірургії печінки, жовчних проток та підшлункової залози (хірургічне відділення № 2) Київської міської клінічної лікарні швидкої медичної допомоги з діагнозом ГП. При госпіталізації: скарги на інтенсивний біль в епігастрії, нудоту, багаторазове блювання, виражене здуття живота, відсутність відходження випорожнення та газів. Напад виник після прийому великої кількості безалкогольного енергетичного напою.

Частота серцевих скорочень — 103 за 1 хв, артеріальний тиск — 100/60 мм рт. ст., температура тіла — 37,2 °С.

Живіт м'який, болючий в епі- та мезогастральній ділянці, де при пальпації визначається інфільтрат розміром 20×15 см. Симптоми подразнення очеревини слабко позитивні. Аускультативно — перистальтика не вислуховується.

Загальний аналіз крові: лейкоцити  $12,0 \times 10^9$ /л, гемоглобін — 150 г/л.

Біохімічний аналіз крові: «хільоз», глюкоза — 30,4 ммоль/л.

Рентгенографія органів черевної порожнини: тонкокишкові поодинокі рівні рідини.

Рентгеноскопія органів грудної порожнини: двобічна нижньочасткова пневмонія. Ексудативний плеврит справа.

Ультразвукове дослідження (УЗД): збільшення розмірів підшлункової залози з поширенням процесу на заочеревинну клітковину (корінь брижі тонкої кишки, лівий піддіафрагмальний, лівий параколярний простір).

Терапію гіповолемічного шоку і корекцію абдомінальної ішемії проводили у відділенні реанімації та інтенсивної терапії загального профілю (ВРІТ ЗІП). Протягом 36 год від госпіталізації застосовано правило «чотирьох катетерів» за Я. М. Сусаком [2]: катетеризовано ліву підключичну вену, епідуральний простір Th<sub>12</sub>–Th<sub>13</sub> для тривалого знеболювання, під час фіброезофагогастроуденоскопії встановлено зонд у порожню кишку для ентєрального живлення, виконано діагностичний лапароцентез: отримано 700 мл геморагічного вмісту ( $\alpha$ -амілаза — 440 г/(год•л)). По дренажу з черевної порожнини виділялося до (600 ± 200) мл бурої рідини щоденно протягом 4 днів, після чого дренаж видалено. У відділенні інтенсивної терапії хворого лікували з дотриманням принципів ранньої цілеспрямованої інфузійної терапії (перші 12 год — 100 мл/кг маси тіла, в подальшому рідину вводили залежно від рівня центрального венозного тиску). У зв'язку зі стійкою ГТ хворому 24.09.2007 виконано гемосорбцію на сорбентах СКН (сферичний карбонід) і ГСГД (гемосорбент гранульований делігандизуючий).

Під впливом консервативного лікування (знеболювання, блокатори протонної помпи, деескалаційна антибіотикотерапія, інсулінотерапія, ентєральне живлення, протизапальна терапія) інфільтрат зменшувався в розмірах, і 18.10.2007 хворого виписано на амбулаторне лікування.

Діагноз: гострий тяжкий некротичний неінфікований панкреатит. Ферментативний перитоніт. Парапанкреатичний інфільтрат. Правобічний ексудативний плеврит. Двобічна нижньочасткова пневмонія. Цукровий діабет 2-го типу, середньотяжкий, декомпенсований.

Після виписки у зв'язку з ГТ хворий неодноразово проходив лікування в клініці, зокрема курси плазмаферезу.

10.07.2012 через 48 год після нападу хворого у тяжкому стані з болями у верхніх відділах живота, здуттям живота, нудотою, сухістю в роті направлено у лікарню бригадою швидкої медичної допомоги.

Рентгеноскопія органів грудної порожнини: ексудативний плеврит зліва.

## КЛИНИЧЕСКОЕ НАБЛЮДЕНИЕ

Рентгеноскопія органів черевної порожнини: декілька горизонтальних рівнів рідини.

УЗД: ознаки ГП (панкреонекрозу), рідина в сальниковій сумці, велика кількість рідини в черевній порожнині.

Загальний аналіз крові: лейкоцити —  $14,8 \times 10^9$ /л, гемоглобін — 155 г/л, гематокрит — 42%;  $\text{Ca}^{2+}$  — 0,66 ммоль/л;  $\text{PaO}_2$  — 40 мм рт. ст.,  $\text{FiO}_2$  — 21,  $\text{PaO}_2/\text{FiO}_2$  — 190,48, рН — 7,28,  $\alpha$ -амілаза крові — 400 г/(год•л).

За модифікованою шкалою Marshall — 7 балів (виражена органна дисфункція).

Хворого з приймального відділення госпіталізовано у ВРІТ ЗП, де застосовано правило «чотирьох катетерів»: катетеризацію центральної вени, епідурального простору, встановлено зонд за зв'язку Трейца для ентерального харчування, виконано діагностичний лапароцентез: отримано 700 мл геморагічної рідини.

11.07.2012: гемосорбція (на сорбенті овосорб). 17.07.2012: зниження гемодинаміки, хворого переведено у ВРІТ ЗП. 19.07.2012 та 25.07.2012 — плевральна пункція.

Незважаючи на консервативну терапію, стан хворого погіршувався, наростали ознаки сепсису. Спіральна комп'ютерна томографія від 26.07.2012: гострий панкреонекроз, ускладнений перитонітом у лівій епігастральній ділянці,

мезогастрії та параренальній ділянці з ознаками деструкції. Спленогепатомегалія. Пієлонефрит лівої нирки. Лівобічна нижньочасткова плевропневмонія (рис. 1).

27.08.2012 виконано операцію — некрсеквестрэктомію з видаленням некротичної заочеревинної клітковини, дренажуванням піддіафрагмального та заочеревинного абсцесів. 14.09.2012 виникла арозивна кровотеча, яку проліковано консервативно. 10.10.2012 — черезшкірне дренажування абсцесу лівого піддіафрагмального простору під контролем УЗД. 20.10.2012 виявлено панкреатичну норицю, яку проліковано консервативно. 02.11.2012 хворого виписано на амбулаторне лікування.

Аналіз крові від 22.12.2016: лейкоцити —  $6,2 \times 10^9$ /л, еритроцити — 2%, паличкоядерні нейтрофілії гранулоцити — 6%, сегментоядерні — 46%, моноцити — 6%, лімфоцити — 40%. Гемоглобін — 184 г/л, гематокрит — 45,4%, тромбоцити —  $205 \times 10^9$ /л, ШОЕ — 4 мм/год. Біохімічний аналіз крові: «хільоз», глюкоза — 17 ммоль/л, холестерин загальний — 14,26 ммоль/л, тригліцериди — 21,92 ммоль/л, ліпопротеїди високої щільності — не визначаються, ліпопротеїди низької щільності — не визначаються, ліпопротеїди особливо низької щільності — 9,9 ммоль/л. 29.12.2016: панкреатична еластаза в калі — 282 мг/г.

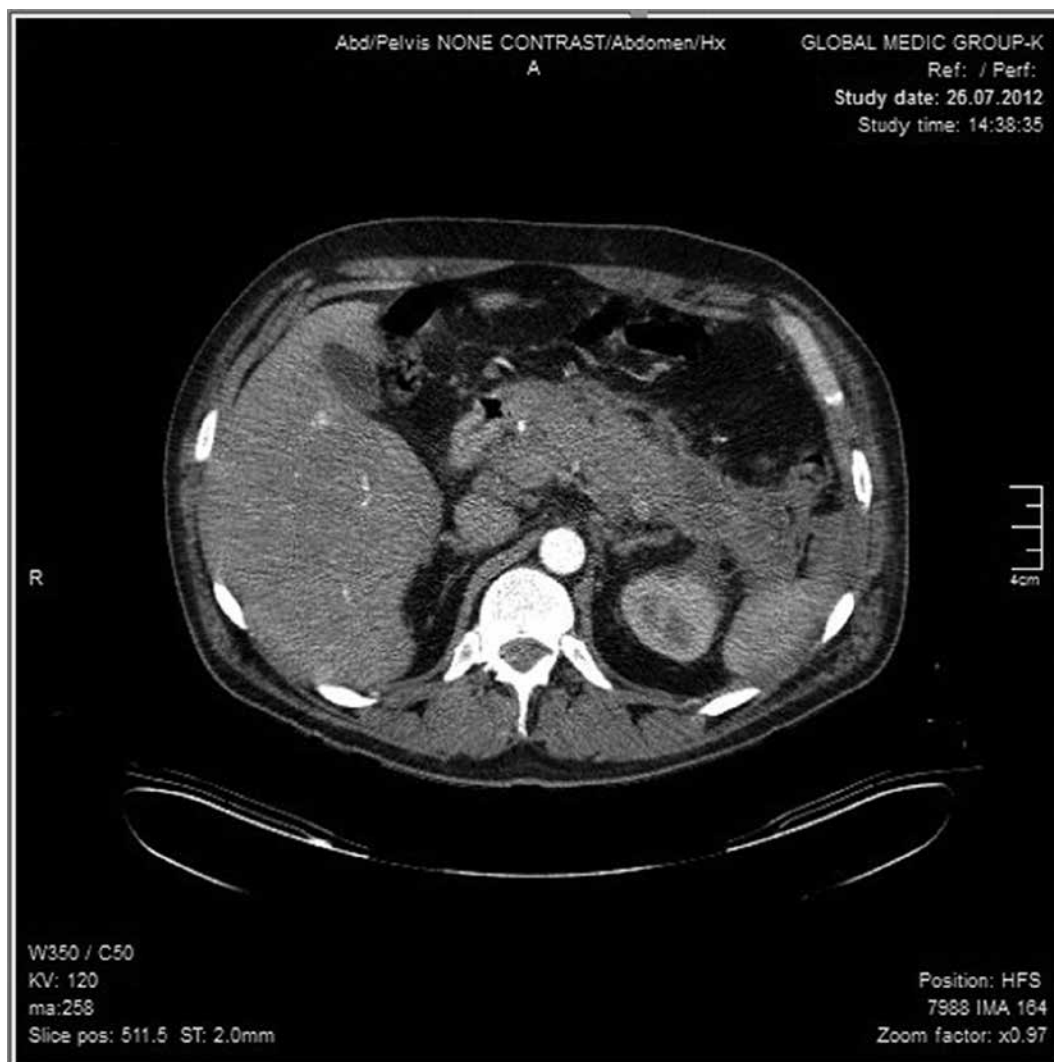
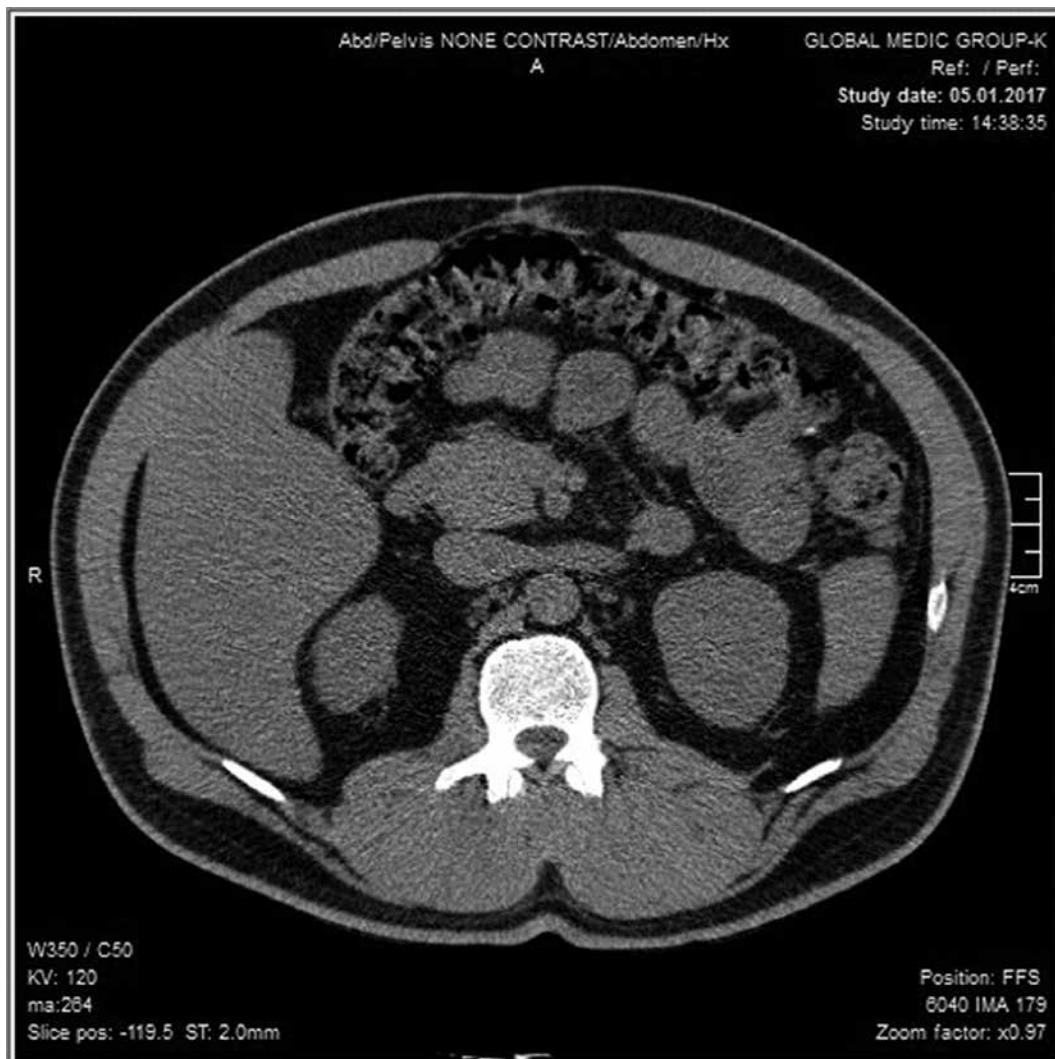


Рис. 1. Спіральна комп'ютерна томографія 26.07.2012.



**Рис. 2. Спіральна комп'ютерна томографія 05.01.2017.**

Спіральна комп'ютерна томографія від 05.01.2017: ознаки гепатоспленомегалії, портальної гіпертензії, стеатогепатозу, хронічного панкреатиту, гіповаскулярне вогнище діаметром 12,8 мм у головці підшлункової залози (рис. 2).

Діагноз: фіброз підшлункової залози. Гігантська післяопераційна грижа, лігатурні нориці, субкомпенсований середньої тяжкості інсулінозалежний діабет.

Оцінка якості життя пацієнта за даними опитувальника SF-36 [1]:

1. PF (фізичне функціонування) — 69,1 (значення наближається до 75 перцентилів стандартизованих популяційних значень і свідчить про те, що фізична активність (самообслуговування, підйом по сходах), а також виконання значних фізичних навантажень не обмежені).

2. RP (рольове фізичне функціонування, зумовлене фізичним станом) — 60,9 (значення відповідає 75 перцентиліам стандартизованих популяційних значень, це свідчить про те, що повсякденна діяльність не обмежена фізичним станом пацієнта).

3. BP (інтенсивність болю) — 64,73 (значення перевищує 75 перцентилів стандартизованих популяційних значень, це свідчить про те, що протягом останнього місяця больовий синдром не впливав на якість життя пацієнта).

4. GH (загальний стан здоров'я пацієнта) — 46,61 (значення між 25 та 50 перцентиліями стандартизованих

популяційних значень, що є критерієм оцінки стану здоров'я на даний момент).

5. VT (життєва активність) — 70,41 (значення перевищує 75 перцентилів стандартизованих популяційних значень, це свідчить про те, що пацієнт відчуває себе повним сил та енергії).

6. SF (соціальне функціонування) — 62,95, що є високим показником і свідчить про відсутність обмеження соціальних контактів, тобто рівень спілкування не страждає.

7. RE (рольове функціонування, зумовлене емоційним станом) — 60,19, це є високим показником і свідчить про те, що обмеження, спричиненого погіршенням емоційного стану, у виконанні повсякденної роботи немає.

8. MH (психічне здоров'я) — 68,62 (велике популяційне значення, яке свідчить про відсутність у пацієнта депресивних, тривожних переживань, психічного неблагополуччя).

Аналіз отриманих результатів проводили за опитувальником SF-36 [1].

### Обговорення

З 1885 р., коли Spegk вперше повідомив про зв'язок між гіперліпідемією та ГП, опубліковано багато даних з цієї проблеми [11]. Вважають, що в сироватці крові хіломікрони або тригліцериди гідролізуються ліпазою в капілярах підшлункової залози з вивільненням вільних

жирних кислот, які зв'язують іони  $Ca^{2+}$ , пошкоджують і тромбують капіляри, призводять до розвитку ГП [11]. Хворий у 2007 та 2012 рр. переніс тяжку некротичну форму ГП, спричинену ГТ (хоча в обох випадках відзначався прийом «енергетичних» напоїв без алкоголю): у 2007 р. — неінфіковану форму тяжкого ГП, а в 2012 р. — інфікований некротичний панкреатит, який поряд з консервативним лікуванням потребував секвестрнекректомії з лапаротомного доступу. В найближчий післяопераційний період виникли арозивна кровотеча, яку проліковано консервативно, та зовнішня нориця підшлункової залози. Поряд зі стандартним лікуванням хворому проводили еферентну терапію (гемосорбцію, плазмаферез), інсулінотерапію, призначали гепарин. У віддалений післяопераційний період виявлено гігантську післяопераційну грижу та лігатурні нориці. Однак, незважаючи на два напади некротичного панкреатиту/парапанкреатиту та небезпечні ускладнення в післяопераційний період, згідно з опитувальником SF-36, стан хворого наближений до задовільного. За наявності виражених фіброзних змін в підшлунковій залозі пацієнт не отримував ферментні препарати, а вміст панкреатичної еластази в калі дорівнював 282 мг/г. Описаний клінічний випадок свідчить про небезпеку повторних нападів некротичного панкреатиту у хворих з гіперліпідемією та необхідність застосування еферентної терапії при цій патології. Пацієнтів з гіперліпідемією необхідно виявляти до розвитку нападів ГП та проводити комплексне лікування, спрямоване на нормалізацію рівня тригліцеридів у крові.

#### Література:

1. Популяционные показатели качества жизни по опроснику SF-36 (результаты многоцентрового исследования качества жизни «МИРАЖ») // Научно-практическая ревматология. — 2008. — № 1.
2. Сусак Я. М. Лікування хворих з гострим некротичним панкреатитом: правило «чотирьох катетерів» / Я. М. Сусак // Лучевая диагностика. Лучевая терапия. — 2016. — № 2. — С. 44–48.
3. Fortson M. R. Clinical assessment of hyperlipidemic pancreatitis / M. R. Fortson, S. N. Freedman, P. D. Webster // Am. J. Gastroenterol. — 1995. — Vol. 90, No 12. — P. 21–34.
4. Havel R. J. Approach to the patient with hyperlipidemia / R. J. Havel // Med. Clin. North. Am. — 1982. — Vol. 66. — P. 319–333.
5. Insulin and heparin in treatment of hypertriglyceridemia-induced pancreatitis / P. Jain, R. R. Rai, H. Udawat [et al.] // World J. Gastroenterol. — 2007. — Vol. 13. — P. 2642–2643.
6. Kokosis G. Surgical management of necrotizing pancreatitis: an overview / G. Kokosis, A. Perez, T. N. Pappas // World J. Gastroenterol. — 2014. — Vol. 20, No 43. — P. 16106–16112.
7. Organ failure and infection of pancreatic necrosis as determinants of mortality in patients with acute pancreatitis / M. S. Petrov, S. Shanblan, M. Chakraborty [et al.] // Gastroenterol. — 2010. — Vol. 139. — P. 813–820.
8. Plasmapheresis in the management of acute severe hyperlipidemic pancreatitis: report of 5 cases /

- P. Kyriakidis, N. Karydakos, M. Neofytou [et al.] // Pancreatol. — 2005. — Vol. 5. — P. 201–204.
9. Recurrent acute pancreatitis in a patient with type IIB hyperlipoproteinemia: a case report and review of the literature / B. C. Kim, M. J. Kim, W. C. Chang [et al.] // Korea J. — 2006. — Vol. 47, No 1. — P. 144–147.
10. Systematic review of hypertriglyceridemia-induced acute pancreatitis: a more virulent etiology? / R. A. Carr, B. J. Rejowski, G. A. Cote [et al.] // Pancreatol. — 2016. — Vol. 16, No 4. — P. 469–476.
11. Thannhauser S. Lipidoses: diseases of the intracellular lipid metabolism / S. Thannhauser. — 3rd ed. — New York : Grune & Stratton, 1958.
12. Yadav D. The epidemiology of pancreatitis and pancreatic cancer / D. Yadav, A. B. Lowenfels // Gastroenterol. — 2013. — Vol. 144. — P. 1252–1261.

УДК 616.37-002.4-039.35-08

### UA Випадок лікування хворого на рецидивний гіпертригліцерид-індукований некротичний панкреатит

Я. М. Сусак<sup>1</sup>, О. А. Ткаченко<sup>2</sup>, О. М. Лобанова<sup>2</sup>

<sup>1</sup>Національний медичний університет ім. О. О. Богомольця, Київ, Україна

<sup>2</sup>Київська міська клінічна лікарня швидкої медичної допомоги

**Ключові слова:** гострий панкреатит, некротичний інфікований панкреатит, гіпертригліцеридемія, хірургічні технології, ускладнення

Описано клінічний випадок лікування хворого віком 39 років з гострим некротичним панкреатитом. Особливістю перебігу захворювання є те, що причиною його була гіпертригліцеридемія на тлі тяжко коригованого цукрового діабету 2-го типу. Хворий переніс два напади тяжкого некротичного панкреатиту з інтервалом 5 років (2007, 2012). У 2007 р. у пацієнта розвився некротичний неінфікований гострий панкреатит, а в 2012 р. — інфікований некротичний панкреатит, який потребував «відкритої» секвестрнекректомії. Поряд із стандартним лікуванням хворому застосовували еферентні методи терапії (гемосорбцію, плазмаферез). У післяопераційний період у хворого розвинулась арозивна кровотеча, абсцес піддіафрагмального простору, лігатурні нориці, гігантська післяопераційна грижа. Протягом усього періоду спостереження (з 2007 до 2017 рр.) у хворого була наявна гіпертригліцеридемія (аналіз крові від 22.12.2016: тригліцериди — 21,92 ммоль/л), що було приводом для проведення періодично плазмаферезу. Незважаючи на два перенесені напади тяжкої некротичної форми гострого панкреатиту, через 5 років якість життя пацієнта за опитувальником SF-36 наближена до нормальної.

RU **Случай лечения больного рецидивным гипертриглицерид-индуцированным некротическим панкреатитом**

**Я. М. Сусак<sup>1</sup>, А. А. Ткаченко<sup>2</sup>, О. М. Лобанова<sup>2</sup>**

<sup>1</sup>Национальный медицинский университет им. А. А. Богомольца, Киев, Украина

<sup>2</sup>Киевская городская клиническая больница скорой медицинской помощи

**Ключевые слова:** острый панкреатит, некротический инфицированный панкреатит, гипертриглицеридемия, хирургические технологии, осложнения

Описан клинический случай лечения больного в возрасте 39 лет с острым некротическим панкреатитом. Особенностью течения заболевания является то, что причиной его была гипертриглицеридемия на фоне тяжело корректируемого сахарного диабета 2-го типа. Больной перенес два приступа тяжелого некротического панкреатита с интервалом 5 лет (2007, 2012). В 2007 г. у пациента развился некротический неинфицированный острый панкреатит, а в 2012 г. — инфицированный некротический панкреатит, который потребовал «открытой» секвестрнекрэктомии. Наряду со стандартным лечением больному применяли эфферентные методы терапии (гемосорбцию, плазмаферез). В послеоперационный период у больного развились аррозивное кровотечение, абсцесс поддиафрагмального пространства, лигатурные свищи, гигантская послеоперационная грыжа. В течение всего периода наблюдения (с 2007 по 2017 гг.) у больного отмечалась гипертриглицеридемия (анализ крови от 22.12.2016: триглицериды — 21,92 ммоль/л), что стало поводом для периодического проведения плазмафереза. Несмотря на два перенесенных приступа тяжелой некротической формы острого панкреатита, через 5 лет качество жизни пациента по опроснику SF-36 приближено к нормальному.

EN **Treatment of a patient with relapsing hypertriglyceridemia-induced necrotizing pancreatitis: a case report**

**Y. M. Susak<sup>1</sup>, O. A. Tkachenko<sup>2</sup>, O. M. Lobanova<sup>2</sup>**

<sup>1</sup>National Medical University n. a. O. O. Bohomolets, Kyiv, Ukraine

<sup>2</sup>Kyiv City Clinical Emergency Hospital

**Key words:** acute pancreatitis, necrotizing infected pancreatitis, hypertriglyceridemia, surgical techniques, complications

This case report demonstrates a clinical treatment tactic of a 39 y. o. patient with acute necrotizing pancreatitis. The peculiarity of the disease course is its cause — hypertriglyceridemia associated with poorly managed type 2 diabetes mellitus. Within 5-year interval in 2007 and 2012 respectively, the patient suffered two attacks of severe necrotizing pancreatitis. In 2007 he had necrotizing noninfectious pancreatitis, and in 2012 — infectious necrotizing pancreatitis requiring open sequestrectomy. The patient underwent efferent therapy methods such as hemosorbition and plasmapheresis in combination with standard treatment scheme. The post-operative period was marked by arrosive hemorrhage, subphrenic abscess, ligature fistulas and giant post-operative hernia. During all period of observation (2007–2017), the patient was suffering from hypertriglyceridemia (blood test as of December 22, 2016 demonstrated high level of triglycerides — 21.92 mmol/L), which required the periodical plasmapheresis procedure. Despite two attacks of severe acute necrotizing pancreatitis, five years later the patient's life quality according to SF-36 questionnaire is approaching normal.