

# Хронический панкреатит: дифференциальная диагностика боли с учетом синдромного подхода

**Т. Н. Христич, Д. А. Гонцарюк**

Буковинский государственный медицинский университет, Черновцы, Украина

**Ключевые слова:** хронический панкреатит, диагностика, абдоминальный болевой синдром, диспепсия, ультрасонография, КТ, МРТ, ангиография, лапароскопия

Для клинической картины хронического панкреатита (ХП) характерны следующие основные синдромы: болевой, диспепсический, синдром внешне- и внутрисекреторной недостаточности. Кроме указанных проявлений течение ХП характеризуют аллергический синдром, синдром ферментной интоксикации, синдром сдавливания соседних органов, гепаторенальный, ДВС-синдром, энцефалопатия, парез кишечника и др.

**Болевой синдром** является одним из наиболее значимых проявлений ХП. Именно болью, как правило, дебютирует ХП, именно она является причиной утраты трудоспособности страдающих

этим заболеванием пациентов, определяя необходимость в амбулаторном, а нередко и стационарном лечении.

Абдоминальные боли подразделяются на острые, которые развиваются, как правило, быстро или постепенно (что реже) и имеют небольшую продолжительность (минуты, редко несколько часов), а также хронические, для которых характерно постепенное нарастание.

По механизму возникновения боли рассматривают как висцеральные, париетальные (соматические) (табл. 1), отраженные (иррадирующие), так и психогенные.

**Таблица 1**

Характеристика висцеральных и соматических болей

Признаки	Тип боли	
	Висцеральная	Соматическая
Механизм возникновения	Наличие патологических стимулов во внутренних органах, проводится симпатическими волокнами. Основные импульсы для возникновения: внезапное повышение давления в полой органе и растяжение его стенки, растяжение капсулы паренхиматозных органов, натяжение брыжейки, сосудистые нарушения	Наличие патологических процессов в париетальной брюшине и тканях, имеющих окончания чувствительных спинномозговых нервов. Основные импульсы для возникновения: повреждение брюшной стенки и брюшины
Характер	Давящая, спастическая, тупая	Острая интенсивная
Локализация	Разлитая, неопределенная, по срединной линии	Точечная в месте раздражения
Длительность	От минуты до месяцев	Постоянная
Ритмичность (связь с приемом пищи, временем суток, актом дефекации и др.)	Характерна (ритм может быть правильным и неправильным)	Отсутствует
Иррадиация	Возникает при интенсивном характере и соответствует пораженному органу	Присутствует в большинстве случаев

Признаки	Тип боли	
	Висцеральная	Соматическая
Болезненность при пальпации	В месте локализации боли	В месте локализации больного органа
Лекарственная терапия	Эффективны препараты, нормализующие моторную функцию пораженного органа	Неэффективна и противопоказана
Клинические примеры	Неосложненная язвенная болезнь, желчная колика, дисфункция сфинктера Одди, панкреатиты	Перфоративные и пенетрирующие язвы желудка или кишечника, спастическая дискинезия толстой кишки, перитонит, опухоли с раздражением париетальной брюшины

**Иррадирующая боль** локализуется в различных областях, удаленных от патологического очага. Возникает в тех случаях, если импульс висцеральной боли чрезмерно интенсивен (например, прохождения камня) или при анатомическом повреждении органа (например, ущемление кишки). Передается на участки поверхности тела, которые имеют общую корешковую иннервацию с пораженным органом брюшной области.

**Психогенная боль** возникает при отсутствии периферического воздействия, либо когда последнее играет роль пускового или предрасполагающего фактора. Особая роль в ее возникновении принадлежит депрессии. Тесная связь депрессии с хронической абдоминальной болью объясняется общими биохимическими процессами и, в первую очередь, недостаточностью моноаминергических (серотонинергических) механизмов. Это подтверждается высокой эффективностью в лечении болевого синдрома антидепрессантов, особенно ингибиторов обратного захвата серотонина. Характер психогенных болей определяется особенностями личности, влиянием эмоциональных, когнитивных, социальных факторов, психологической стабильностью больного и его прошлым «болевым опытом». Нередко психогенные боли могут сочетаться с другими, указанными выше типами болей, и оставаться после купирования, существенно трансформируя их характер, что необходимо учитывать при терапии.

Причиной болей в брюшной полости является одна из трех обширных нозологических групп:

- заболевания органов брюшной полости (в том числе и острые, требующие срочного хирургического вмешательства);
- иррадирующие боли при заболеваниях, локализующихся вне брюшной полости (это т. н. псевдоабдоминальный синдром — симптомокомплекс, включающий проявления, напоминающие клиническую картину «острого живота», но формирующийся патологией других органов — заболевания сердца, легких, плевры, эндокринных органов; интоксикации, некоторые формы отравлений и др.);
- системные заболевания.

Из первой группы заболеваний наиболее интересны для нас заболевания, которые начинаются с боли и сопровождаются развитием желтухи:

- а) острый и хронический калькулезный холецистит;
- б) холедохолитиаз;
- в) острый панкреатит или обострение ХП;
- г) прогрессирующий стеноз терминального отдела общего желчного протока;
- д) рак желчного пузыря, общего желчного протока и поджелудочной железы (ПЖ);
- е) болезни печени: острый и обострение хронического гепатита, цирроз печени, первичный склерозирующий холангит, метастатическая печень.

Основной анализируемый признак — **желтуха**. Из лабораторных тестов наибольшее значение для подозрения о ее механическом характере имеет определение щелочной фосфатазы. Дальнейшая программа исследования, уточняющая характер и патогенез желтухи, должна строиться следующим образом.

*Ультразвуковое исследование (УЗИ)* (выявляющее билиарную гипертензию — протоковую и внутривенную; нередко при этом определяется и уровень препятствия).

*Эндоскопия верхних отделов желудочно-кишечного тракта (ЖКТ)* (могут быть получены относительные признаки поражения ПЖ, поражение фатерова соска, опухоли желудка и двенадцатиперстной кишки (ДПК), парафатеральный дивертикул с явлениями дивертикулита).

*Ретроградная панкреатохолангиография* (поражение панкреатических, общих желчных и печеночных протоков, камни в них, обтурирующая патология).

*Лапароскопия* (при неэффективности предыдущих методов и нарастании клинической симптоматики).

При ХП можно условно выделить несколько вариантов абдоминального болевого синдрома:

- язвенноподобный (голодные или ранние боли, ночные боли);
- по типу левосторонней почечной колики;
- синдром правого подреберья (в 30–40% случаев с желтухой);
- дисмоторный (в сочетании с ощущением тяжести после еды и рвотой);
- распространенный (без четкой локализации).

У больных ХП выделяют следующие варианты патогенеза панкреатической боли.

I. «Болезнь малых протоков» — при этом методы визуализации (эндоскопическая ретроградная холангиопанкреатография, УЗИ, компьютерная томография (КТ) и др.) не выявляют расширения хотя бы одного или более панкреатических протоков. Патологическими часто встречающимися механизмами считаются:

- воспалительно-деструктивные изменения паренхимы, интерстиция, капсулы ПЖ;
- повышение давления в ткани ПЖ (растяжение капсулы);
- ишемия ПЖ (как составляющая ХП или как следствие общей абдоминальной ишемии);
- псевдокисты и кисты ПЖ, внешнесекреторная недостаточность ПЖ.

II. «Болезнь больших протоков» — когда методы визуализации выявляют расширение хотя бы одного панкреатического протока (главного или боковых). Патогенез данного явления обусловлен:

- внутрипротоковой гипертензией;
- деструкцией протокового эпителия.

III. *Парапанкреатические боли возникают при:*

- парапанкреатите;
- пара- и перипанкреатическом фиброзе с вовлечением нервных стволов, развитием холедохо- и/или дуоденостеноза, кист сальниковой сумки.

IV. *Боли, связанные с осложнениями ХП со стороны других органов, обусловлены:*

- панкреатогенными гастродуоденальными язвами;
- тромбозом селезёночной, портальной вен;
- абдоминальным ишемическим синдромом (ишемия других органов брюшной полости как следствие ХП);

- раздражением (воспалением) брюшины; плевритом;
- компрессией и/или смещением желудка, ДПК, портальной вены;
- соляропатией (солярит).

V. *Псевдопанкреатические боли.*

Наличие болевого абдоминального синдрома требует для уточнения механизмов его развития и выбора тактики лечения углубленного обследования больного.

### **Дифференциальная диагностика абдоминального болевого синдрома**

**Анамнез.** Расспрос начинают с выяснения обстоятельств возникновения боли. Анамнез должен дать ответы на следующие вопросы.

**Локализация боли** (табл. 2). Заболевания некоторых внутренних органов сопровождаются болью вполне определенной локализации. Возникновение боли в проекции пораженного органа обусловлено раздражением париетальной брюшины. Поэтому в первую очередь следует предположить заболевание тех органов, которые расположены в непосредственной близости от очага боли. Заболевания органов забрюшинного пространства (почек, ПЖ) обычно сопровождаются болью в спине или в боку, но нередко вызывают и острую боль в животе. Заболевания органов, не контактирующих с париетальной брюшиной, а также невоспалительные заболевания органов брюшной полости сопровождаются разлитой болью без четкой локализации. Заболевания органов, расположенных в непосредственной близости друг от друга, часто дают настолько сходную клиническую картину, что дифференциальный диагноз сложен и для опытного врача.

**Таблица 2**

Дифференциальный диагноз, основанный на локализации боли (характерной для заболеваний ПЖ)

Локализация	Правое подреберье	Эпигастральная область	Левое подреберье	Пупочная область
Легкие и грудная клетка	Правосторонняя нижнедолевая пневмония, переломы правых нижних ребер, эмболия легочной артерии и инфаркт легкого		Левосторонняя нижнедолевая пневмония, переломы левых нижних ребер	
Сердце	Стенокардия и инфаркт миокарда, перикардит	Стенокардия и инфаркт миокарда, перикардит	Стенокардия и инфаркт миокарда	
Пищевод		Гастроэзофагеальная рефлюксная болезнь, грыжа пищеводного отверстия диафрагмы и ее осложнения, перфорация пищевода, ахалазия кардии, варикозное расширение вен пищевода		

Локализация	Правое подреберье	Эпигастральная область	Левое подреберье	Пупочная область
Желудок	Обострение язвенной болезни желудка, гастрит, острое расширение желудка, прободная язва желудка	Гастрит, язвенная болезнь желудка и ДПК, рак желудка	Опухоли желудка, гастрит, язвенная болезнь желудка и ее осложнения	
Кишечник	Язвенная болезнь ДПК и ее осложнения, ретроцекальный аппендицит	Язвенная болезнь ДПК, болезнь Крона, дивертикулит, пупочная или сальниковая грыжа	Опухоли ободочной кишки в области левого изгиба	Механическая непроходимость кишечника, аппендицит, тромбоз и эмболия сосудов брыжейки, инфаркт кишечника, ущемление паховой грыжи, пупочная грыжа, расслаивающая аневризма брюшной аорты, разрыв аневризмы, дивертикулит, энтерит, заворот большого сальника
Печень	Гепатит, гепатомегалия, секвестрационный криз с депонированием крови в печени (серповидно-клеточная анемия), опухоли печени, абсцесс печени, травма печени	Опухоли печени (доброкачественные и злокачественные), абсцесс печени		
Желчные пути	Острый холецистит и желчная колика, хронический холецистит, дискинезия желчных путей, калькулезный панкреатит			
Поджелудочная железа	Панкреатит, рак головки ПЖ	Панкреатит, опухоли ПЖ	Панкреатит, рак хвоста ПЖ, киста и ложная киста ПЖ	Панкреатит, опухоли ПЖ
Почки	Пиелонефрит (болезненность в реберно-позвоночном углу), почечная колика		Пиелонефрит, почечная колика	
Селезенка			Спленомегалия, травма селезенки, абсцесс селезенки, аневризма селезеночной артерии	
Другие причины	Опоясывающий лишай, супрадиафрагмальный абсцесс	Перелом грудины, синдром Титце, расслаивающая аневризма брюшной аорты, забрюшинная саркома		Уремия и другие нарушения метаболизма, лейкоз, расслаивающая аневризма брюшной аорты

**Иррадиация боли** — важный диагностический признак, дополняющий клиническую картину. При поражении органов поддиафрагмального пространства (разрыв селезенки, гемоперитонеум, абсцесс) боль иррадирует в надплечье и боковую поверхность шеи на стороне поражения, поскольку диафрагма иннервируется IV шейным спинномозговым нервом. При желчной колике боль, как правило, охватывает правое подреберье и иррадирует в правое плечо и под правую лопатку. Боль при панкреатите обычно иррадирует в спину, ее часто называют опоясывающей. Боль при почечной колике, как правило, начинается в боку, иррадирует в пах по ходу мочеточника и сопровождается учащенным и болезненным мочеиспусканием.

**Характер боли.** Боль в животе может быть постоянной или схваткообразной (колика).

**Постоянная боль** может усиливаться и ослабевать, но не проходит полностью и не возникает в виде приступов. Характерна для воспалительных и опухолевых заболеваний внутренних органов.

**Схваткообразная боль** обычно возникает при обструкции полого органа или при повышении давления в просвете органа вследствие других причин.

**Продолжительность боли.** Эпизодические кратковременные боли, не сопровождающиеся другими клиническими симптомами и изменениями лабораторных показателей, редко бывают следствием серьезного заболевания. Продолжительные постоянные или приступообразные боли почти всегда свидетельствуют о патологическом процессе.

**Интенсивность боли.** Как правило, чем тяжелее заболевание, тем сильнее боль, которой оно сопровождается. Почти все больные интуитивно верно оценивают собственное состояние и интенсивность боли. Поэтому не следует игнорировать жалобы на вновь появившиеся болезненные ощущения в животе даже у внешне здорового человека.

**Возникновение боли.** При некоторых хирургических заболеваниях (перфорация полого органа, тромбоз артерии, перекрут хорошо кровоснабжаемого органа) острая боль в животе является внезапно, часто на фоне хорошего самочувствия. Состояние ухудшается стремительно. Больной охотно и детально описывает обстоятельства возникновения боли. При других заболеваниях — аппендиците, дивертикулите, механической кишечной непроходимости — болевые ощущения развиваются не так быстро, однако через несколько часов боль может стать очень сильной.

**Рвота.** Некоторые заболевания всегда сопровождаются упорной рвотой, при других она бывает редко или отсутствует. Частая рвота характерна для начальной стадии острого (или обострения хронического) панкреатита и острого холецистита. При механической кишечной непроходимости частота и интенсивность рвоты зависят от локализации обструкции: чем она выше, тем чаще рвота. Отсутствие в рвотных массах желчи означает обструкцию ЖКТ проксимальнее фатерова соска.

## Другие данные

**Возраст и пол** больного имеют существенное значение для диагноза, поскольку некоторые заболевания встречаются в определенном возрасте. Например, инвагинация кишечника обычно встречается у детей до 2 лет; аппендицит — у больных не старше 50 лет. Холециститом чаще болеют молодые женщины. В то же время нельзя забывать о возможных исключениях из этих правил.

## Лекарственный анамнез

— Некоторые лекарственные и наркотические средства могут провоцировать обострение хирургических заболеваний органов брюшной полости. Алкоголь, тиазидные диуретики, пентамидин и азатиоприн иногда способствуют развитию панкреатита.

— Лекарственные средства, облегчающие боль. При язвенной болезни, гастроэзофагеальной рефлюксной болезни, панкреатите прием антисекреторных средств может снижать интенсивность болевого синдрома. При перитоните уменьшить боль препаратами из «домашней аптечки» практически невозможно.

**Перенесенные заболевания.** Для дифференциального диагноза важно выяснить, является ли данный болевой приступ повторным или возник впервые. Например, для желчнокаменной болезни и ХП характерны повторяющиеся болевые приступы. Наиболее часто появлению боли при ХП предшествует прием алкоголя, переизбыток (жирная, жареная, мясная пища), особенно в вечернее и ночное время. Травма ПЖ, гиперпаратиреоидный криз, приступ желчной колики также могут быть причиной боли при ХП. Обязательно выясняют, какие операции перенес больной. При частых госпитализациях по поводу однотипных болей без видимой причины следует заподозрить симуляцию.

## Физикальное исследование

**Общее состояние и основные физиологические показатели**

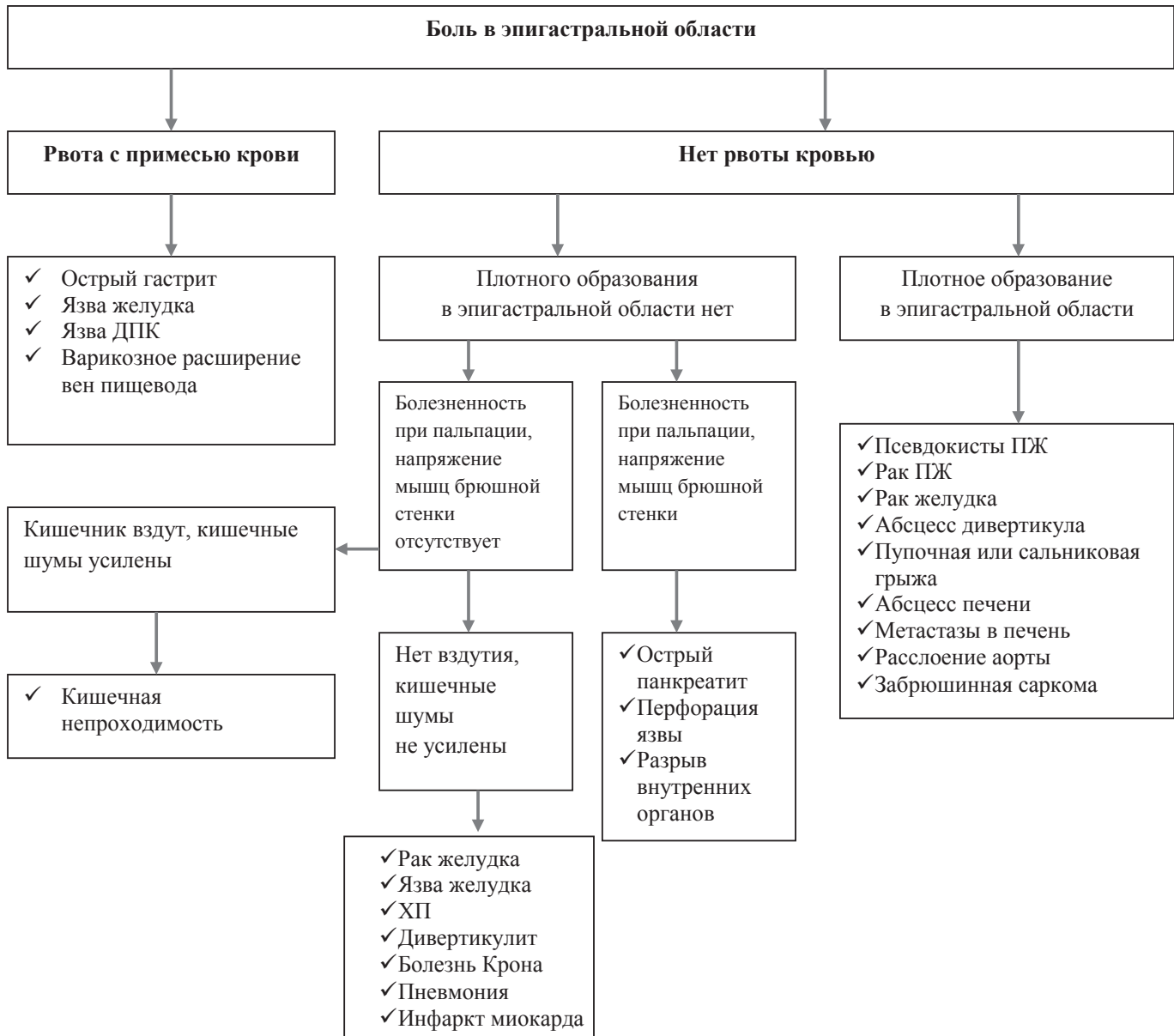
**Внешний вид больного.** Поза, которую больной принимает для ослабления болезненных ощущений, имеет важное значение в диагностическом процессе. При панкреатите больной стремится принять «позу эмбриона» — спина согнута, колени и бедра приведены к животу. В таком положении боль ослабевает, поскольку расслабляются поясничные мышцы, затронутые воспалительным процессом.

При ретроцекальном аппендиците больные иногда сгибают правую ногу в тазобедренном и коленном суставах: это уменьшает давление воспаленного аппендикса на правую поясничную мышцу. При разлитом перитоните любой этиологии больные лежат неподвижно, поскольку малейшее движение усиливает боль.

**Тахикардия** при острой боли в животе бывает обусловлена лихорадкой и обезвоживанием. У пожилых людей, страдающих сердечно-сосудистыми заболеваниями и принимающих блокаторы  $\beta$ -адренорецепторов, тахикардии может не быть. Ее отсутствие не исключает тяжелого заболевания органов брюшной полости.

Таблица 3

Дифференциальная диагностика боли в эпигастральной области



Причина **тахипноэ** при боли в животе заключается в уменьшении дыхательного объема. Поверхностное учащенное дыхание позволяет поддерживать на должном уровне минутный объем дыхания.

**Лихорадка** характерна для многих воспалительных процессов в брюшной полости. Сочетание высокой лихорадки (39,5–40,5 °С) с болью в животе имеет место только при бактериальном перитоните и абсцессах брюшной полости. Ознобы в сочетании с высокой лихорадкой характерны для бактериемии. У обезвоженных и пожилых больных температурная реакция на воспаление тоже может отсутствовать.

#### Исследование живота

Начинают с **осмотра**. Оценивают общее состояние и позу больного. При осмотре живота обращают внимание на следующие признаки.

- Рубцы и их локализация. По расположению рубца можно сделать заключение о характере

перенесенной операции и тем самым ускорить дифференциальный диагноз, подтвердить или опровергнуть спаечную кишечную непроходимость.

- Вздутие живота. Локальное выпячивание живота часто бывает обусловлено объемным образованием. Следует выяснить, чем вызвано вздутие живота — скоплением жидкости (асцит) или газа. Оценивают степень вздутия живота: как правило, чем дистальнее обструкция кишечника, тем сильнее вздут живот.

#### Аускультация

- Ослабленные кишечные шумы или их отсутствие в течение нескольких минут свидетельствует о перитоните или паралитической кишечной непроходимости. При местном перитоните кишечные шумы бывают нормальными.
- Усиленные, звонкие кишечные шумы на фоне схваткообразной боли в животе характерны для механической кишечной непроходимости.

- Сосудистые шумы, обусловленные турбулентностью кровотока, встречаются при аневризме брюшной аорты, стенозе почечных и брыжеечных артерий.

**Перкуссия.** Различают следующие перкуторные звуки.

- Тупой звук — объемные образования, свободная жидкость в брюшной полости, заполненные жидкостью петли кишечника.
- Тимпанический звук — наличие свободного газа в брюшной полости, скопление газов в кишечнике.
- Смещение тупого звука при изменении положения тела характерно для асцита.
- Исчезновение печеночной тупости наблюдается при скоплении свободного газа между брюшной стенкой и печенью, что свидетельствует о перфорации полого органа.

С помощью перкуссии можно диагностировать перитонит, не прибегая к глубокой пальпации. Если перкуссия живота вызывает боль, перитонит весьма вероятен. Больные с перитонитом очень чувствительны к малейшим сотрясениям. Если незаметно или «случайно» толкнуть кровать, больной немедленно пожалуется на боль.

#### **Пальпация**

Сначала проводят поверхностную ориентировочную пальпацию. Определяют зоны наибольшей болезненности.

Исследование живота завершают глубокой пальпацией. С помощью глубокой пальпации методически исследуют все органы брюшной полости; оценивают болезненность, напряжение мышц передней брюшной стенки, выявляют объемные образования и определяют размеры органов.

При превалировании воспалительно-деструктивных процессов в области головки ПЖ пальпаторная болезненность отмечается в холедохопанкреатической зоне Шоффара и точке Дежардена. При вовлечении в процесс тела и хвоста ПЖ боль локализуется в зоне Губергрица — Скульского, точке Губергрица и зоне Мэйо — Робсона (левый реберно-позвоночный угол). Несмотря на то, что указанные места пальпации болезненны, сама брюшная стенка мягкая и защитная реакция ее мышц на пальпацию зачастую отсутствует. Возможно появление на коже зон гипералгезии Захарьина — Геда (VIII–X грудные сегменты).

**Осмотр промежности, исследование половых органов и прямой кишки** при боли в животе обязательно проводят и мужчинам, и женщинам.

**Лабораторные исследования.** Как уже говорилось ранее, несмотря на связь боли с процессами, происходящими в ПЖ, она лишь в некоторой степени соотносится с лабораторными и биохимическими маркерами, характеризующими ХП в целом.

**Общий анализ мочи** — доступный метод выявления заболеваний почек и мочевых путей. Гематурия подтверждает диагноз мочекаменной болезни. Лейкоцитурия и бактериурия указывают на инфекцию мочевых путей. Протеинурия — неспецифический признак. Удельный вес мочи позволяет оценить водный баланс.

**Общий анализ крови.** Для воспаления характерен лейкоцитоз, сдвиг лейкоцитарной формулы влево (увеличение относительного количества незрелых гранулоцитов), хотя существует много исключений. При активации воспаления в ПЖ в периферической крови может наблюдаться умеренный (обычно не превышающий  $12-13 \times 10^9/\text{л}$ ) лейкоцитоз со сдвигом формулы влево. Сочетание более выраженного лейкоцитоза и характерных для воспаления изменений лейкоцитарной формулы с интенсивным болевым синдромом требует активных диагностических и лечебных мероприятий, поскольку не исключено развитие (прогрессирование) панкреонекроза и высок риск возникновения опасных для жизни осложнений. Наличие и тип анемии определяется по снижению абсолютного уровня гемоглобина и гематокрита, по изменению морфологии эритроцитов.

Определение электролитов сыворотки крови, сахара крови, биохимических показателей функции печени, почек, ПЖ, коагулограммы важно не только для дифференциальной диагностики, но и определения тяжести течения и прогноза заболевания.

**Активность амилазы и липазы** сыворотки крови. Диагноз острого (или обострение хронического) панкреатита всегда является клиническим. Повышение активности амилазы и липазы подтверждает диагноз. Следует помнить, что повышение активности амилазы — неспецифический признак, который наблюдается при многих других заболеваниях (механическая кишечная непроходимость, инфаркт кишечника, прободная язва, внематочная беременность). Поскольку амилаза выводится почками, при почечной недостаточности ее активность в сыворотке крови тоже повышается. При остром панкреатите активность амилазы обычно достигает максимума через сутки и нормализуется к концу 2–3-х суток. Поэтому для подтверждения диагноза целесообразно определять также активность липазы. Отметим, что прирост активности обоих ферментов не коррелирует с тяжестью панкреатита. Более того, при ХП, сопровождающемся некрозом железы, активность амилазы и липазы может не изменяться. Это, как правило, встречается при фиброзе железы. Если активность амилазы крови превышает 2000 Ед/л, следует заподозрить калькулезный панкреатит.

#### **Инструментальные исследования**

##### **Рентгенологические исследования**

**Обзорная рентгенография.** При некоторых заболеваниях информативность обзорной рентгенографии столь мала, что ее проведение не оправдано. В частности, на рентгенограмме можно обнаружить лишь 10% желчных камней. Если обзорная рентгенография необходима, делают четыре снимка.

- Рентгенограмма грудной клетки в задней прямой проекции в положении стоя лучше всего подходит для обнаружения свободного газа в поддиафрагмальном пространстве. С ее помощью можно выявить заболевания легких, оценить размеры сердца, обнаружить в грудной полости свободный газ (разрыв диафрагмы) или полые органы (грыжа пищеводного отверстия диафрагмы), выявить

медиальное смещение газового пузыря желудка и высокое стояние левого купола диафрагмы (при повреждении селезенки), а также другую патологию.

- Рентгенограмма брюшной полости в положении лежа на спине позволяет увидеть распределение газа в кишечнике, установить причину вздутия живота (скопление газа или жидкости), обнаружить заполненные жидкостью петли кишечника, уплотнение мягких тканей и конкременты. На рентгенограммах видны 90% мочевого камня (поскольку они содержат достаточно кальция) и лишь 10% желчных камней. Можно увидеть обызвествление ПЖ — признак ХП. Очаг обызвествления в правой подвздошной области вместе с соответствующими жалобами и данными физикального исследования свидетельствует об остром аппендиците. Наличие газа в желчных путях — признак пузырно-кишечного свища. Отсутствие тени поясничной мышцы указывает на патологический процесс в забрюшинном пространстве — кровотечение (при травме) или воспаление (ретроцекальный аппендицит, панкреатит, дивертикулит сигмовидной кишки). И, наконец, снимок позволяет обнаружить патологию позвоночника и таза.
- Рентгенограмма брюшной полости в положении стоя используется, главным образом, для выявления горизонтальных уровней жидкости и газа в петлях тонкой кишки. При механической кишечной непроходимости уровни жидкости в смежных коленах кишечной петли имеют разную высоту.
- Рентгенограмма в положении лежа на левом боку. Перед исследованием больной должен лежать на левом боку около 10 мин, чтобы весь свободный газ, находящийся в брюшной полости, собрался в пространстве между печенью и диафрагмой. Метод позволяет обнаружить даже небольшое количество газа, поскольку в норме поддиафрагмальное пространство его не содержит. Наличие свободного газа в брюшной полости само по себе не является показанием к операции: необходимо установить его источник.

### Специальные методы

- Исследование верхних отделов ЖКТ с контрастированием — при подозрении на перфорацию пищевода, прободную язву желудка или ДПК, когда другие методы диагностики оказываются неинформативными. Почти все заболевания верхних отделов ЖКТ и тощей кишки могут быть выявлены с помощью эндоскопии.
- Ирригоскопию применяют для дифференцирования тонкокишечной и толстокишечной механической непроходимости в тех случаях, когда обзорная рентгенография брюшной полости дает сомнительные результаты. Ирригоскопия имеет не только диагностическое, но и терапевтическое значение — например, при инвагинации кишечника, завороте

сигмовидной кишки. Назначая исследование, нужно иметь в виду, что присутствие бария в кишечнике (даже в следовых количествах) помешает проведению КТ и ангиографии.

**Электрокардиография** — для исключения поражения сердца, сопровождающегося иррадиацией боли.

**КТ** — один из лучших методов диагностики заболеваний органов брюшной полости, забрюшинного пространства и малого таза. При панкреатите позволяет оценить степень повреждения ПЖ и ее протоков. Диагностическая информативность — 90%.

Различают *умеренные диагностические* изменения — когда имеется 2 или больше из следующих признаков: расширение главного панкреатического протока (2–4 мм); небольшое увеличение ПЖ (менее чем в 2 раза); гетерогенность паренхимы ПЖ; небольшие полости (10 мм); неровность протоков; очаговый острый панкреатит; повышение эхогенности стенки главного панкреатического протока; неровность головки, тела железы.

К *выраженным изменениям* относят описанные выше при присоединении одного и/или больше из следующих: большие полости; значительное увеличение ПЖ (более чем в 2 раза); внутрипротоковые дефекты наполнения или камни ПЖ; обструкция, выраженная неровность или стриктура протока ПЖ; инвазия в смежные органы.

**Магнитно-резонансная томография / магнитно-резонансная холангиопанкреатография** обладают информативностью в 90% случаях и более.

К *умеренным изменениям* панкреатограммы относят патологию главного и боковых протоков (более 3).

К *выраженным изменениям* относят патологию главного и боковых протоков (более 3), а также один из следующих критериев: большая полость, обструкция, дефекты наполнения, выраженная дилатация или неровность.

**Ангиографию** проводят для обнаружения источника желудочно-кишечного кровотечения, а также при подозрении на тромбоэмболию сосудов брыжейки.

**УЗИ** — метод выбора в диагностике желчнокаменной болезни, позволяющий выявить камни желчного пузыря и желчных протоков. В некоторых сложных случаях УЗИ, особенно в сочетании с цветным доплеровским исследованием, оказывает существенную помощь в диагностике аппендицита. Интраоперационное УЗИ облегчает диагностику заболеваний печени и ПЖ. При раке желудка с помощью эндоскопического УЗИ можно определить стадию заболевания. Женщинам при жалобах на боль внизу живота показано УЗИ малого таза. В последнее время все шире используют ректальную и влагалищную ультрасонографическую диагностику.

Такие диагностические критерии ХП, как УЗИ, информативны в 80%, но во всех случаях следует проводить сопоставление с клинико-лабораторными данными. Для ХП характерно увеличение размеров ПЖ, кальцификаты в железе, нечеткость

и неровность ее контуров, неоднородность структуры и изменение эхогенности органа, наличие псевдокист, расширение вирсунгова протока и/или добавочных протоков.

**Эндоскопическая ретроградная холангиопанкреатография** считается «золотым стандартом» диагностики заболеваний ПЖ, но применяется редко из-за тяжелых осложнений.

**Диагностическая лапароскопия** в последнее время получает все большее распространение. К ней прибегают при критических состояниях и сомнительных результатах физикального исследования. Исследование можно проводить у постели больного под местной анестезией, в этом его основное преимущество перед диагностической лапаротомией, проводимой в операционной. Диагностическая лапароскопия незаменима при обследовании женщин с болью в правой подвздошной области. У этой категории больных до 30% аппендэктомий являются ошибочными. Лапароскопия позволяет снизить число неоправданных хирургических вмешательств

и получить более полную картину состояния органов брюшной полости.

С 90-х годов XX века, когда в медицинскую практику были внедрены методы нейровизуализации (однофотонная эмиссионная компьютерная томография (СПЕКТ), позитронно-эмиссионная томография (РЕТ), функциональная магнитно-резонансная визуализация (fMRI)), стала возможной истинная верификация боли. Методами РЕТ и fMRI удалось подтвердить лабораторные данные о том, что ощущение боли возникает в результате активации и динамической взаимосвязи сенсорных, моторных, ассоциативных зон и лимбической системы.

Таким образом, дифференциальная диагностика синдрома абдоминальной боли при ХП является трудным процессом, заставляющим учитывать все особенности клинического течения заболевания, требующим дифференцированного и взвешивающего подхода к методам лабораторного и инструментального исследования, а также к показателям, полученным при этом.

#### Литература:

1. Губергриц Н. Б. Показатели ультразвуковой гистографии поджелудочной железы в динамике лечения больных с хроническим панкреатитом на фоне ожирения / Н. Б. Губергриц, О. А. Бондаренко // Гастроэнтерология. — 2013. — № 2. — С. 64–67.
2. Ивашкин В. Т. Боль при хроническом панкреатите: происхождение и возможности коррекции / В. Т. Ивашкин, А. В. Охлобыстин // Российский журнал гастроэнтерологии, гепатологии, колопроктологии. — 2015. — Т. 25, № 3. — С. 4–11.
3. Новости европейской панкреатологии (по материалам 48-й встречи Европейского Клуба Панкреатологов, 6–9 июля 2016 г., Ливерпуль, Великобритания) / Н. Б. Губергриц, Н. В. Беляева, Г. М. Лукашевич [и др.] // Вестник Клуба панкреатологов. — 2016. — № 4. — С. 11–20.
4. Показники здоров'я населення та використання ресурсів охорони здоров'я в Україні за 2013–2014 роки // ДП «Центр медичної статистики МОЗ України».
5. Уніфікований клінічний протокол первинної, вторинної (спеціалізованої) медичної допомоги та медичної реабілітації хворих з хронічним панкреатитом // Український медичний вісник. — 2015. — № 1. — С. 54–57.
6. Христин Т. Н. Хронический панкреатит: нерешенные проблемы / Т. Н. Христин, В. П. Пишак, Т. Б. Кендзерская. — Черновцы, 2006. — 280 с.

УДК 616.37-002.2

**RU** Хронический панкреатит: дифференциальная диагностика боли с учетом синдромного подхода

**Т. Н. Христич, Д. А. Гонцарюк**

Буковинский государственный медицинский университет, Черновцы, Украина

**Ключевые слова:** хронический панкреатит, диагностика, абдоминальный болевой синдром, диспепсия, ультрасонография, КТ, МРТ, ангиография, лапароскопия

Цель литературного обзора заключается в том, чтобы осветить существующую проблему внутренней медицины — дифференциальную диагностику абдоминального болевого синдрома при хроническом панкреатите. Представлены особенности клинической картины абдоминальной боли при основных заболеваниях (внутренняя медицина). Детально обсуждается эффективность лабораторных и современных инструментальных методов диагностики и их значимость в тактике и стратегии лечения.

**EN** Chronic pancreatitis: differential diagnosis of pain with a syndrome approach treatment

**T. N. Hristich, D. O. Hontsariuk**

Bukovina State Medical University, Chernivtsi, Ukraine

**Key words:** chronic pancreatitis, diagnosis, abdominal pain syndrome, dyspepsia, ultrasonography, CT, MRI, angiography, laparoscopy

The aim of literature review is to highlight the essential problem of internal medicine — a differential diagnosis of abdominal pain syndrome in chronic pancreatitis.

Features of the clinical picture of abdominal pain in the main diseases of internal medicine are presented. The effectiveness of laboratory and modern instrumental diagnostic methods and their significance in tactics and treatment strategies are discussed in detail.

УДК 616.37-002.2

**UA** Хронічний панкреатит: диференційна діагностика болю з урахуванням синдромного підходу

**Т. М. Христич, Д. О. Гонцарюк**

Буковинський державний медичний університет, Чернівці, Україна

**Ключові слова:** хронічний панкреатит, діагностика, абдомінальний болювий синдром, диспепсія, ультрасонографія, КТ, МРТ, ангиографія, лапароскопія

Мета літературного огляду полягає в тому, щоб висвітлити суттєву проблему внутрішньої медицини — диференційний діагноз абдомінального болювого синдрому при хронічному панкреатиті.

Представлені особливості клінічної картини абдомінального болю при основних захворюваннях (внутрішня медицина). Детально обговорюється ефективність лабораторних та сучасних інструментальних методів діагностики та їх значимість у тактиці та стратегії лікування.