

Первый опыт применения ультразвуковой эластографии в дифференциальной диагностике кистозных образований поджелудочной железы

Т. В. Дибина³, А. П. Кошель^{1,2}, Е. С. Дроздов^{2,4}, С. С. Клоков^{2,3}

¹Городская клиническая больница № 3 им. Б. И. Альперовича, Томск, Россия

²Сибирский государственный медицинский университет, Томск, Россия

³Медицинский центр им. Г. К. Жерлова, Северск, Россия

⁴Томский областной онкологический диспансер, Томск, Россия

Ключевые слова: эндосонография, эластография, диагностика, дифференциальная диагностика, кисты поджелудочной железы

Введение

Рост числа пациентов с кистозными образованиями поджелудочной железы (КПЖ) на протяжении последних лет, согласно данным литературы, связан с усовершенствованием методик диагностики и увеличением среднего возраста населения [12, 16]. Частота выявляемости КПЖ составляет 2–3% при выполнении компьютерной томографии (КТ), 13–45% при магнитно-резонансной томографии (МРТ) и 24% при аутопсии. В большинстве случаев заболевание протекает без ярких симптомов и лишь у части пациентов с выраженной симптоматикой, чаще всего в виде болевого синдрома и диспепсических нарушений. При этом некоторые виды кист обладают потенциалом к малигнизации, в ряде случаев встречаются злокачественные кистозные образования [7, 11, 20].

К сожалению, на сегодняшний день не описано «универсальной» методики дифференциальной диагностики КПЖ [9, 19]. С этой целью используется целый комплекс инструментальных методов исследования, включая инвазивные (эндоскопическая ультрасонография, эндоскопическая ретроградная холангиопанкреатография) и неинвазивные (ультразвуковое исследование (УЗИ), МРТ, КТ, позитронно-эмиссионная томография) методики. Это обусловлено, в первую очередь, возможностью выбора неправильной тактики лечения, выполнения необоснованных оперативных вмешательств или, наоборот, задержки радикального лечения и, как следствие, запущенности опухолевого процесса в случае ошибочной диагностики характера кистозного образования [1, 6, 10, 13]. Например, УЗИ в В-режиме с использованием доплерографических методик, возможностей трехмерной реконструкции не имеет однозначных признаков злокачественности исследуемых КПЖ [2]. При

использовании КТ и МРТ точность дифференциальной диагностики КПЖ составляет от 47 до 94% [17, 21, 22]. Высокой точностью в дифференциальной диагностике панкреатических кист (от 82% до 93%) обладает методика ультразвуковой эндосонографии, однако данная методика является инвазивной, операторзависимой и в большинстве случаев требует общего обезболивания [14, 15].

С внедрением в практику метода ультразвуковой эластографии, позволяющей оценить степень деформации и жесткость тканей в зоне интереса в процессе обычного УЗИ, появились новые возможности в дифференциальной диагностике КПЖ. Следует также отметить, что эластография характеризуется рядом преимуществ, среди которых меньшая операторзависимость и хорошая воспроизводимость [3, 5].

Несмотря на то, что эластография применяется, в основном, для оценки диффузных и очаговых поражений печени, молочной, щитовидной и предстательной желез [1, 8, 18, 23], встречаются единичные сообщения о применении методики при исследовании поджелудочной железы.

Целью исследования явилась оценка возможностей метода ультразвуковой эластографии в дифференциальной диагностике КПЖ различной этиологии.

Материалы и методы

Всего в исследование включено 70 пациентов с КПЖ различной этиологии, проходивших обследование и лечение в ОГАУЗ «Медицинский центр им. Г. К. Жерлова» (г. Северск, Томская обл.), в том числе 31 (44,3%) мужчина и 39 (55,7%) женщин, в возрасте от 26 до 75 лет ((48,9±1,9) лет). Средний размер кистозных образований составил (82,8±8,7) мм (от 20 мм до 200 мм) (табл. 1).

Таблица 1

Характеристики пациентов, кистозных образований и гистологические формы кист

Пациенты	n	Возраст (лет)	Размер кисты (мм)	Локализация		Гистологическая форма						
						Цистаденома			Эндокринная функционально неактивная кистозная опухоль	Солидно-псевдопапиллярная опухоль	Смешанная серозно нейроэндокринная опухоль	Псевдокиста
				Головка	Тело/ хвост	серозная	муцинозная	цистаденокарцинома				
Мужчины	31	48,9±1,9 (26–75)	82,8±8,7 (20–200)	13	18	0	1	0	0	1	0	29
Женщины	39			17	22	2	1	2	1	0	1	32
Всего	70			30	40	2	2	2	1	1	1	61

Всем пациентам выполняли комплексное обследование (общеклинические анализы крови, УЗИ, МРТ или КТ, эндоскопическая ультрасонография). С 2015 г. в перечень обследований была включена компрессионная эластометрия и эластография сдвиговой волной.

В настоящее время в клинике разработан способ дифференциальной диагностики КПЖ (получена приоритетная справка на заявку о выдаче патента «Способ дифференциальной диагностики кистозных образований поджелудочной железы», регистрационный № 2017136332 от 13.10.2017).

Исследование выполняли натощак, после стандартного ультразвукового осмотра органов брюшной полости в серошкальном и доплерографическом режимах на аппарате Aplio-500 (Toshiba, Япония). Эластографию у всех пациентов выполняли с помощью конвексного датчика С1-6 МГц. В положении пациента на спине для визуализации поджелудочной железы использовали поперечный эпигастральный доступ. Датчик располагали перпендикулярно поверхности тела с минимальным мануальным давлением. Зону опроса устанавливали последовательно в области головки, тела, хвоста. После выбора области интереса с целью стабилизации изображения производилась фиксация положения руки на 4–6 с. В каждой зоне проводили 5–10-кратное измерение сначала в режиме компрессионной эластометрии, затем пациенту предлагали выпить 200,0–400,0 мл дегазированной жидкости для получения достаточного акустического доступа к поджелудочной железе и выполняли измерения в режиме эластографии сдвиговой волной. Измерения проводили на фоне спокойного дыхания, для оптимизации визуализации поджелудочной железы показатели снимали во время задержки дыхания на вдохе. Качественная оценка, в результате математического анализа, эластичности тканей на экране отображалась определенными цветами (цветовое картирование). Оптимизация производилась изменением степени компрессии, карты окрашивания, динамического диапазона

и продолжительности персистенции. Очаговые образования дифференцировали:

1) по наличию цветового окрашивания в структуре образования, его интенсивности;

2) по характеру окрашивания (однородное, неоднородное);

3) по характеристике размеров (площади окрашивания) в сравнении с размерами очагового поражения в серошкальном изображении.

Количественную оценку жесткости тканей (измерение модуля Юнга) или скорости сдвиговой волны проводили в зонах интереса (внутри образования, на границе с неизменной тканью и в неизменной ткани поджелудочной железы) (рис. 1). Производили оценку следующих показателей:

1) среднее значение (Ave) — м/с или кПа;

2) стандартное отклонение (SD);

3) коэффициент соотношения показателей таргентной и референтных зон (Ratio).

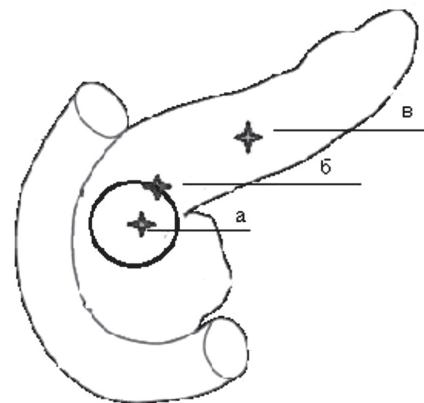


Рис. 1. Зоны эластометрического исследования: а — внутри образования, б — на границе с неизменной тканью, в — в неизменной ткани поджелудочной железы.

Результаты и обсуждение

По результатам выполненных обследований были получены следующие данные. Значения модуля Юнга

в псевдокисте составили в среднем ($16 \pm 2,27$) кПа, коэффициент соотношения $2,4 \pm 0,72$; при серозной цистаденоме коэффициент жесткости был выше — ($30 \pm 7,4$) кПа, а коэффициент соотношения, напротив, меньше — $1,3 \pm 0,86$. Для муцинозной цистаденомы характерным было повышение и коэффициента жесткости — ($78,5 \pm 11,6$) кПа, и коэффициента соотношения — $3,2 \pm 0,55$.

Максимальные показатели коэффициента жесткости — ($100 \pm 10,6$) кПа и коэффициента соотношения — ($8 \pm 1,9$) кПа были характерны для цистаденокарциномы.

Таким образом, при коэффициенте соотношения < 5 ед наиболее вероятно наличие у пациента доброкачественного процесса; в случае, когда коэффициент

соотношения превышает 5, следует думать о злокачественном процессе (рис 2–4).

Произведено сравнение точности диагностики трансабдоминального УЗИ (с применением 3D-реконструкции) и эластографии, определены показатели чувствительности, специфичности, прогностичности положительного результата, прогностичности отрицательного результата и общей точности перечисленных выше методик в дифференциальной диагностике КПЖ. Результаты представлены в таблице 2.

Проверка гипотезы по соответствию полученных данных разработанным критериям диагностики осуществлялась на основе определения чувствительности и специфичности, построением ROC-кривой и расчетом площади под кривой — AUC (рис. 5).

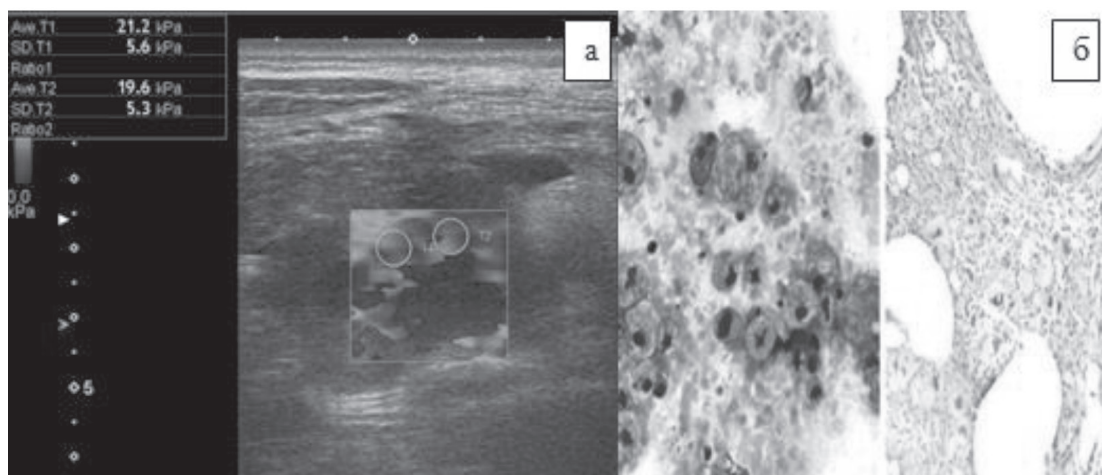


Рис. 2. Псевдокиста поджелудочной железы. а — ультразвуковая сканограмма, эластография; б — микропрепарат. $\times 40$

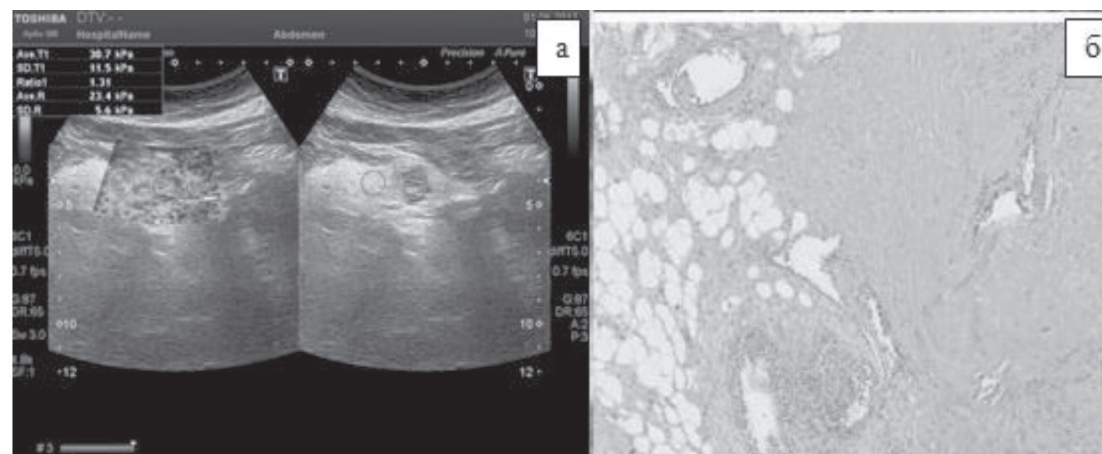


Рис. 3. Серозная цистаденома поджелудочной железы. а — ультразвуковая сканограмма, эластография; б — микропрепарат. $\times 40$

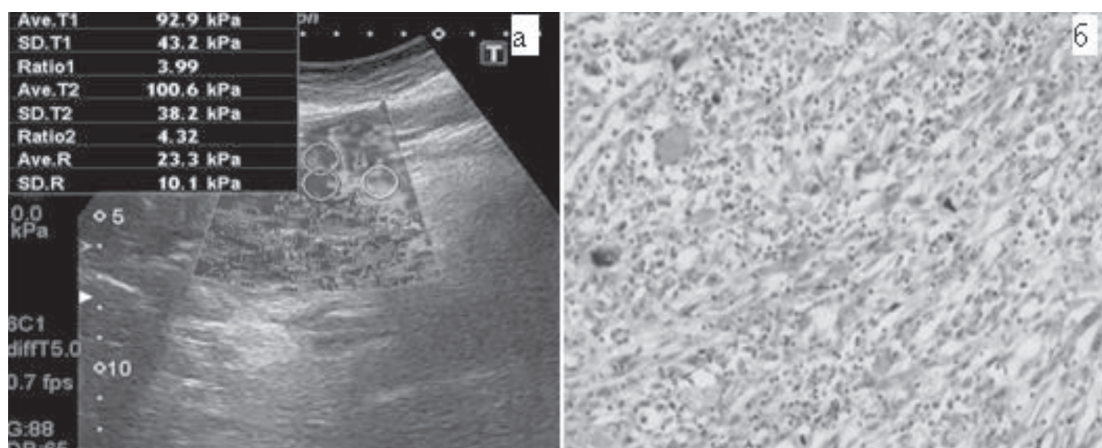


Рис. 4. Муцинозная цистаденокарцинома поджелудочной железы. а — ультразвуковая сканограмма, эластография; б — микропрепарат. $\times 40$

Таблица 2

Сравнение эффективности дифференциальной диагностики КПЖ при помощи УЗИ и ультразвуковой эластографии

	Трансабдоминальное УЗИ		Эластография	
	Результаты (n/n)	% (95% ДИ ³)	Результаты (n/n)	% (95% ДИ ³)
Чувствительность	25/30	83% (72–85%)	29/30	95% (86–97%)
Специфичность	16/40	40% (32–42%)	30/40	75% (67–77%)
ППР ¹	29/53	55% (49–56%)	29/39	74% (66–77%)
ПОР ²	16/17	94% (76–99%)	30/31	97% (87–99%)
Общая точность	45/70	64%* (55–67%)	59/70	84%* (75–87%)

Примечания: * — $P=0,0001$, ¹ППР — прогностичность положительного результата, ²ПОР — прогностичность отрицательного результата, ³ДИ — доверительный интервал

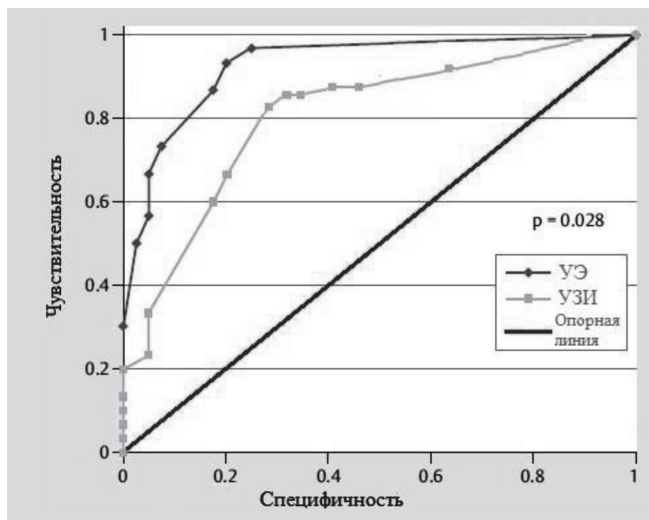


Рис. 5. ROC-кривая, диагностическая ценность эластографии в дифференциальной диагностике КПЖ (УЭ — ультразвуковая эластография, УЗИ — трансабдоминальное ультразвуковое исследование).

Значение AUC для трансабдоминального УЗИ и эластографии составляет 0,76 и 0,92 соответственно ($P=0,028$). Эти результаты показывают превосходство эластографии над УЗИ в дифференциальной диагностике КПЖ. Судить о качестве теста можно по экспертной шкале для значений AUC (табл. 3).

Литература

1. Кисты поджелудочной железы / А. Е. Борисов, К. Г. Кубачев, С. П. Яхонов, М. С. Качабеков // Вестник Северо-Западного государственного медицинского университета им. И. И. Мечникова. — 2011. — № 3 (4). — С. 33–37.
2. Майстренко Н. А. Кисты поджелудочной железы: трудности дифференциальной диагностики и выбора хирургической тактики / Н. А. Майстренко // Медицинский академический журнал. — 2010. — № 10 (3). — С. 112–121.

Таблица 3

Экспертная шкала для значений AUC

Интервал AUC	Качество модели
0,9–1,0	Отличное
0,8–0,9	Очень хорошее
0,7–0,8	Хорошее
0,6–0,7	Среднее
0,5–0,6	Неудовлетворительное

Заключение

Подводя итог первому опыту применения ультразвуковой эластографии в дифференциальной диагностике КПЖ, следует отметить, что данный метод обладает высокой степенью достоверности определения этиологии панкреатических кист. Метод неинвазивный и может быть применен в клинической практике, особенно в тех случаях, когда другие методы диагностики не дают четкого ответа о характере и происхождении кисты. Показатели, полученные в результате исследования, имеют высокую информативность, методика является хорошо воспроизводимой. Вместе с тем, авторы понимают, что небольшой опыт наблюдений не позволяет однозначно рекомендовать данный метод в широкую клиническую практику. Проведение дальнейших исследований будет способствовать определению роли и места данного метода в практической панкреатологии.

3. Морозова А. Г. Комплексная эластография печени и поджелудочной железы / А. Г. Морозова, А. В. Борсуков, А. В. Мамошин // Медицинская визуализация. — 2015. — № 3. — С. 75–83.

4. Acoustic Radiation Force Impulse elastography for fibrosis evaluation in patients with chronic hepatitis C: an international multicenter study / I. Sporea, S. Bota, M. Peck-Radosavljevic [et al.] // European Journal of Radiology. — 2012. — Vol. 81, No 12. — P. 4112–4118.

5. Breast disease: clinical application of US elastography for diagnosis / A. Itoh, E. Ueno, E. Tohno [et al.] // *Radiology*. — 2006. — Vol. 239, No 2. — P. 341–350.
6. Cystic pancreatic neoplasms: observe or operate / K. S. Spinelli, T. E. Fromwiller, R. A. Daniel [et al.] // *Annals of surgery*. — 2004. — Vol. 239, No 5. — P. 651–659.
7. Diagnostic accuracy of real-time tissue elastography for the staging of liver fibrosis: a meta-analysis / K. Kobayashi, H. Nakao, T. Nishiyama [et al.] // *European radiology*. — 2015. — Vol. 25, No 1. — P. 230–238.
8. Farrell J. J. Prevalence, diagnosis and management of pancreatic cystic neoplasms: current status and future directions / J. J. Farrell // *Gut Liver*. — 2015. — Vol. 9. — P. 571–589.
9. Hutchins G. F. Cystic neoplasms of the pancreas: a diagnostic challenge / G. F. Hutchins, P. V. Draganov // *World J. Gastroenterol.* — 2009. — Vol. 15, No 1. — P. 48–54.
10. Incidental pancreatic cysts on 3D turbo spin echo magnetic resonance cholangiopancreatography: prevalence and relation with clinical and imaging features / R. Girometti, S. Intini, G. Brondani [et al.] // *Abdominal imaging*. — 2011. — Vol. 36, No 2. — P. 196–205.
11. Incidental pancreatic cysts: clinicopathologic characteristics and comparison with symptomatic patients / C. Fernandez-del Castillo, J. Targarona, S. P. Thayer [et al.] // *Archives of Surgery*. — 2003. — Vol. 138, No 4. — P. 427–434.
12. Jenssen C. Management of incidental pancreatic cystic lesions / C. Jenssen, S. Kahl // *Viszeralmedizin*. — 2015. — Vol. 31, No 1. — P. 14–24.
13. Kadiyala V. Endosonography in the diagnosis and management of pancreatic cysts / V. Kadiyala, L. S. Lee // *World Journal of Gastrointestinal Endoscopy*. — 2015. — Vol. 7 (3). — P. 213–223.
14. Non-invasive measurement of liver and pancreas fibrosis in patients with cystic fibrosis / M. Friedrich-Rust, N. Schlueter, C. Smaczny [et al.] // *Journal of Cystic Fibrosis*. — 2013. — Vol. 12 (5). — P. 431–439.
15. Pancreatic incidentalomas: high rate of potentially malignant tumors / G. Lahat, M. Ben Haim, I. Nachmany [et al.] // *Journal of the American College of Surgeons*. — 2009. — Vol. 209, No 3. — P. 313–319.
16. Pancreatic resections for cystic neoplasms: from the surgeon's presumption to the pathologist's reality / R. Salvia, G. Malleo, G. Marchegiani [et al.] // *Surgery*. — 2012. — Vol. 152 (3). — P. S135–S142.
17. Performance of real-time elastography for the staging of hepatic fibrosis: a meta-analysis / H. Hong, J. Li, Y. Jin [et al.] // *PloS one*. — 2014. — Vol. 9, No 12. — P. e115702.
18. Predictive factors for surgery among patients with pancreatic cysts in the absence of high-risk features for malignancy / S. Y. Quan, B. C. Visser, G. A. Poultsides [et al.] // *Journal of Gastrointestinal Surgery*. — 2015. — Vol. 19, No 6. — P. 1101–1105.
19. Prevalence of unsuspected pancreatic cysts on MDCT / T. A. Laffan, K. M. Horton, A. P. Klein [et al.] // *American Journal of Roentgenology*. — 2008. — Vol. 191, No 3. — P. 802–807.
20. Relative accuracy of CT and MRI in the differentiation of benign from malignant pancreatic cystic lesions / H. J. Lee, M. J. Kim, J. Y. Choi [et al.] // *Clinical radiology*. — 2011. — Vol. 66 (4). — P. 315–321.
21. Small undifferentiated pancreatic adenocarcinoma which mimics IPMN at imaging / M. D'Onofrio, F. Vecchiato, A. Gallotti [et al.] // *JOP*. — 2009. — Vol. 10(4). — P. 406–408.
22. The changing spectrum of surgically treated cystic neoplasms of the pancreas / J. K. Plichta, J. A. Brosius, S. G. Pappas [et al.] // *HPB Surgery*. — 2015. — Vol. 2015.
23. Thyroid gland tumor diagnosis at US elastography / A. Lyshchik, T. Higashi, R. Asato [et al.] // *Radiology*. — 2005. — Vol. 237, No 1. — P. 202–211.

УДК 616.37-006.2-079.4:616-073.43

RU Первый опыт применения ультразвуковой эластографии в дифференциальной диагностике кистозных образований поджелудочной железы

Т. В. Дибина³, А. П. Кошель^{1, 2}, Е. С. Дроздов^{2, 4}, С. С. Клоков^{2, 3}

¹Городская клиническая больница № 3 им. Б. И. Альперовича, Томск, Россия

²Сибирский государственный медицинский университет, Томск, Россия

³Медицинский центр им. Г. К. Жерлова, Северск, Россия

⁴Томский областной онкологический диспансер, Томск, Россия

Ключевые слова: эндосонография, эластография, диагностика, дифференциальная диагностика, кисты поджелудочной железы

Цель исследования — оценить эффективность ультразвуковой эластографии в дифференциальной диагностике кистозных образований поджелудочной железы.

Материалы и методы. В работу включено 70 пациентов с кистозными образованиями поджелудочной железы. Структура клинических форм: серозная цистаденома — 2, муцинозная цистаденома — 2, муцинозная цистаденокарцинома — 2, высокодифференцированная эндокринная функционально неактивная кистозная опухоль — 1, солидно-псевдопапиллярная опухоль — 1, смешанная серозно-нейроэндокринная неоплазия — 1, псевдокиста — 61. Проводилось сравнение эффективности дифференциальной диагностики кистозных образований поджелудочной железы при помощи трансабдоминального ультразвукового обследования (с 3D-реконструкцией) и ультразвуковой эластографии.

Результаты. Определены показатели ультразвуковой эластографии для различных видов кистозных образований поджелудочной железы. Чувствительность, специфичность, прогностичность положительного результата, прогностичность отрицательного результата, общая точность методики составили соответственно 97%, 75%, 74%, 97% и 84%. Значение AUC (площадь, ограниченная ROC-кривой) для ультразвуковой эластографии составляет 0,93 (P=0.028).

Заключення. Ультразвукова еластографія являється ефективним, неінвазивним методом дифференціальної діагностики кістозних образований підшлункочної залози і може бути широко применена в клінічній практиці.

УДК 616.37-006.2-079.4:616-073.43

UA Перший досвід застосування ультразвукової еластографії у диференційній діагностиці кістозних утворень підшлункової залози

Т. В. Дібіна³, А. П. Кошель^{1, 2}, Є. С. Дроздов^{2, 4}, С. С. Клоков^{2, 3}

¹Міська клінічна лікарня № 3 ім. Б. І. Альперовича, Томськ, Росія

²Сибірський державний медичний університет, Томськ, Росія

³Медичний центр ім. Г. К. Жерлова, Сєверськ, Росія

⁴Томський обласний онкологічний диспансер, Томськ, Росія

Ключові слова: ендосонографія, еластографія, діагностика, диференційна діагностика, кісти підшлункової залози

Мета дослідження — оцінити ефективність ультразвукової еластографії у диференційній діагностиці кістозних утворень підшлункової залози.

Матеріали і методи. У роботу включено 70 пацієнтів із кістозними утвореннями підшлункової залози. Структура клінічних форм: серозна цистаденома — 2, муцинозна цистаденома — 2, муцинозна цистаденокарцинома — 2, високодиференційована ендокринна функціонально неактивна кістозна пухлина — 1, солідно-псевдопапілярна пухлина — 1, змішана серозно-нейроендокринна неоплазія — 1, псевдокіста — 61. Порівнювалась ефективність диференціальної діагностики кістозних утворень підшлункової залози за допомогою трансабдомінального ультразвукового обстеження (із 3D-реконструкцією) та ультразвукової еластографії.

Результати. Визначено показники ультразвукової еластографії для різних видів кістозних утворень підшлункової залози. Чутливість, специфічність, прогностичність позитивного результату, прогностичність

негативного результату, загальна точність методики становили відповідно 97%, 75%, 74%, 97% і 84%. Значення AUC (площа, обмежена ROC-кривою) для ультразвукової еластографії становило 0,93 (P=0,028).

Висновок. Ультразвукова еластографія є ефективним, неінвазивним методом диференційної діагностики кістозних утворень підшлункової залози і може бути широко застосована у клінічній практиці.

EN First use of ultrasound elastography in differential diagnostics of pancreatic cystic lesions

T. V. Dibina³, A. P. Koshelev^{1,2}, Y. S. Drozdov^{2,4}, S. S. Klokov^{2,3}

¹City clinical hospital No 3 n. a. B. I. Alperovich, Tomsk, Russia

²Siberian State Medical University, Tomsk, Russia

³Medical Center n. a. G. K. Zherlov, Seversk, Russia

⁴Tomsk Regional Oncology Hospital, Tomsk, Russia

Key words: endosonography, elastography, diagnostics, differential diagnostics, pancreatic cysts

Aim to evaluate the effectiveness of ultrasonic elastography in the differential diagnostics of pancreatic cystic lesions.

Materials and methods. Seventy patients with pancreatic cystic lesions were examined. Structure of clinical forms: serous cystadenoma — 2, mucinous cystadenoma — 2, mucinous cystadenocarcinoma — 2, highly differentiated endocrine functionally inactive cystic tumor — 1, solid pseudopapillary tumor — 1, mixed sero-neuroendocrine neoplasia — 1, pseudocyst — 61. Diagnosis of cystic pancreatic formations was stated with the help of transabdominal ultrasound examination (with 3D reconstruction) and ultrasonic elastography.

Results. The parameters of ultrasonic elastography for various types of cystic pancreatic formations were determined. Sensitivity, specificity, prognosticity of the positive result, predictability of the negative result, the overall accuracy of the technique were 97%, 75%, 74%, 97% and 84%, respectively. The AUC value (the area bounded by the ROC curve) for ultrasonic elastography was 0.93 (P=0.028).

Conclusions. Ultrasonic elastography is an effective, non-invasive technique of differential diagnostics of cystic pancreatic formations and can be widely used in clinical practice.