

# Клиническое наблюдение IgG4-ассоциированной болезни

Н. Б. Губергриц<sup>1</sup>, Е. А. Дядык<sup>2</sup>, А. Е. Клочков<sup>1</sup>, Н. В. Беяева<sup>1</sup>,  
М. Д. Иванова<sup>2</sup>, Е. А. Гинкота<sup>3</sup>, Ю. Э. Чирков<sup>4</sup>

<sup>1</sup>Донецкий национальный медицинский университет (г. Лиман)

<sup>2</sup>Национальная медицинская академия последиplomного образования им. П. Л. Шупика (г. Киев)

<sup>3</sup>Одесский национальный медицинский университет

<sup>4</sup>Украинский научно-практический центр эндокринной хирургии, трансплантации эндокринных органов и тканей (г. Киев)

**Ключевые слова:** аутоиммунный панкреатит I типа, IgG4, диагностика, иммуногистохимия, лечение

*Мы считаем анализ трудных клинических случаев весьма полезным, ибо именно в подобных случаях особенно ярко демонстрируется значение правильного мышления у постели больного, и, вместе с тем, это побуждает врача к активной самостоятельной мысли.*

*А. С. Воронов, выдающийся терапевт*

IgG4-ассоциированная болезнь — это самостоятельная нозологическая единица с неизвестной этиологией и мультиорганным вовлечением в специфический воспалительный процесс, характеризующийся выраженной инфильтрацией IgG4-позитивными клетками и прогрессирующим фиброзом. Описано поражение следующих органов и структур: поджелудочной железы (ПЖ); желчевыводящих путей и желчного пузыря; печени; пищевода, желудка и кишечника; забрюшинного пространства; слезных и слюнных желез; щитовидной железы; легких; почек и мочеточников; предстательной железы; молочных желез; полости носа; центральной нервной системы; миокарда, артерий и вен; лимфатических узлов; кожи; костей [1–3, 5].

Для стандартизации верификации IgG4-ассоциированной болезни приняты международные гистологические критерии (табл. 1), включающие 3 главных гистологических признака и дополнительные (малые) признаки. Иммуногистохимическое исследование выявляет вариабельную инфильтрацию IgG4-позитивными плазматическими клетками, число которых изменяется в зависимости от вовлеченного органа (рис. 1).

Органом, который наиболее часто поражается при IgG4-ассоциированной болезни, является ПЖ.

Аутоиммунный панкреатит (АИП) — панкреатит, который клинически характеризуется частым развитием обструктивной желтухи, гистологически — лимфоплазматической инфильтрацией и сториоформным фиброзом, терапевтически — быстрым и выраженным ответом на кортикостероиды.

Выделяют 2 типа АИП: лимфоплазматический склерозирующий панкреатит (ЛПСП) — АИП I типа; идиопатический протоково-концентрический панкреатит с гранулоцитарными эпителиальными повреждениями (ИПКП) — АИП II типа.

**Таблица 1**

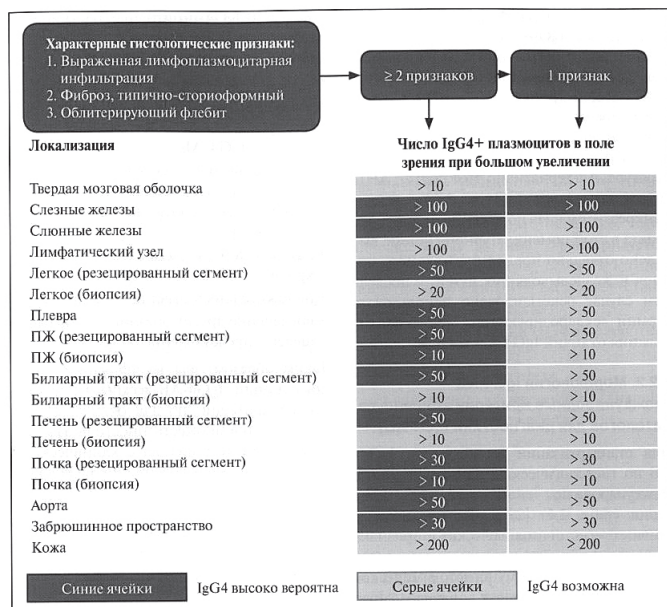**Главные и дополнительные гистопатологические критерии IgG4-ассоциированной болезни, минимальные диагностические критерии поражения других органов при IgG4-ассоциированной болезни. Данные международного консенсуса патологоанатомов (по Deshpande V. et al., 2012 [2], Буеверову А. О. с соавт., 2014 [1])**

Три главных гистологических критерия IgG4-ассоциированной болезни
Выраженная («плотная») лимфоплазматическая инфильтрация
Фиброз, имеющий строение сториоформного, по крайней мере в центральной зоне
Облитерирующий флебит
Дополнительные гистологические особенности IgG4-ассоциированной болезни
Флебит без облитерации просвета сосуда
Увеличенное число эозинофилов в воспалительном инфильтрате
Минимальные диагностические критерии множественности поражения (вовлечения других органов) в рамках IgG4-ассоциированной болезни
Характерные гистопатологические признаки в сочетании с повышением количества IgG4-позитивных плазматических клеток в крови и соотношения уровней IgG4/IgG-общий >40%

Для ЛПСП характерны следующие признаки:

- пациенты старше 50 лет;
- преимущественно мужчины;
- равномерное распределение частоты во всем мире;

- повышенные уровни иммуноглобулинов G, G4 в сыворотке крови;
- определяются аутоантитела;
- сохранен протоковый эпителий;
- экстрапанкреатические проявления: чаще склерозирующий холангит, сиалоаденит, ретроперитонеальный фиброз;
- позитивный ответ на кортикостероиды;
- частые рецидивы;
- ЛПСП составляет примерно 60% случаев АИП.



**Рис. 1.** Схема диагностики IgG4-ассоциированной болезни с использованием гистологических критериев (по V. Deshpande et al., 2012 [2] с изменениями А. О. Буеверова с соавт., 2014 [1]).

Частота экстрапанкреатических проявлений, по данным Японской ассоциации панкреатологов, следующая: склерозирующий холангит — 60%, склерозирующий сиалоаденит — 13%, ретроперитонеальный фиброз — 9%, интерстициальный нефрит — 9%, лимфоаденопатия — 9%, тиреоидит — 7%, интерстициальная пневмония — 7%, псевдоопухоли — 2%.

Кроме того, для ЛПСП характерны определенные гистологические изменения: инфильтрация паренхимы ПЖ лимфоцитами, IgG4-позитивными плазмочитами, сториоформный фиброз, облитерирующий флебит.

Для ИПКП характерны следующие признаки:

- более молодые пациенты;
- чаще болеют женщины;
- преимущественно встречается в Европе и США;
- чаще нормальные уровни иммуноглобулинов G и G4 в сыворотке крови;
- аутоантитела не выявляются;
- гранулоцитарная деструкция протокового эпителия;
- часто неспецифический язвенный колит;
- позитивный ответ на кортикостероидную терапию;
- характерны перидуктальная лимфоплазматическая инфильтрация и флебит, но он выражен меньше, чем при I типе;

- типична инфильтрация стенки протоков нейтрофильными гранулоцитами;
- редкость рецидивов;
- ИПКП составляет примерно 40% случаев АИП. Отличия и общие характеристики ЛПСП и ИПКП: I. Принципиальные отличия — нет. II. Меньше выражены при I типе: диффузные опухолеподобные изменения; стеноз общего желчного протока; сужение панкреатического протока; вовлечение головки ПЖ по сравнению с хвостом. III. Общее для обоих типов: стеноз общего желчного протока.

Диагностические критерии АИП меняются по мере получения новых знаний об этом заболевании; предлагаются различные схемы лечения, в основе которых неизменно находятся кортикостероиды. Консервативное лечение в большинстве случаев приводит к значительному улучшению, даже к выздоровлению, но возможны рецидивы. Международный консенсус по диагностике АИП был принят на встрече Международной ассоциации панкреатологов в Японии в 2010 г. и опубликован в 2011 г. [4].

Приводим наше клиническое наблюдение.

Больной К., 33 года, специалист ветеринарной медицины. В настоящее время с животными не контактирует (около трех лет), занимается торговлей зоотоварами, в т. ч. кормами, пищевыми добавками, ветеринарными препаратами.

**Жалобы** на периодическую тяжесть, дискомфорт в правой половине живота, не связанные с приемом пищи. Диспептических явлений нет. Умеренная общая слабость, адекватная физической нагрузке. Стул регулярный, 1 раз в день, оформленный, без крови, слизи, непереваренной пищи (на фоне приема Креона). Температура нормальная. Appetit сохранен.

**Анамнез заболевания.** Считает себя больным с июня 2016 г., когда появился зуд кожных покровов, приводящий к ухудшению сна. В начале июля отметил потемнение мочи. Обратился за медицинской помощью по месту жительства. При обследовании выявлено повышение уровня билирубина, трансaminaз, в моче — желчные пигменты (со слов больного). Вирусные маркеры гепатитов В и С — отрицательные. При ультразвуковом исследовании органов брюшной полости (ОБП) выявлены признаки билиарной гипертензии.

**Ультразвуковое исследование ОБП 07.07.2016:** общий желчный проток не расширен. Внутривенечные желчные протоки умеренно расширены, желчный пузырь значительно увеличен — 92×56 мм, ПЖ — очаговые изменения и образования не определяются (головка — 35 мм, тело — 19 мм, хвост — 30 мм).

**Фиброгастродуоденоскопия 11.07.2016:** поверхностный бульбит, умеренный дуоденогастральный рефлюкс.

**Компьютерная томография ОБП 14.07.2016:** размеры ПЖ: головка — 2,9 см, тело — 1,2 см, хвост — 1,0 см (тело и хвост уменьшены), паренхима истончена, вирсунгианов проток расширен до 0,6 см. Диаметр холедоха — 0,9–1,0 см. Неоднородное накопление контраста на уровне головки ПЖ в виде участка

1,1×1,2 см плотностью +48...+52 ЕН (остальная паренхима +62...+110 ЕН). Лимфатические узлы не увеличены, выпота в брюшной полости нет. Заключение: билиарная гипертензия, хронический панкреатит? образование головки ПЖ?

Назначен Реосорбиллакт, Глутаргин. Лечение без значительного эффекта.

В конце июля 2016 г. появились боли в правом подреберье.

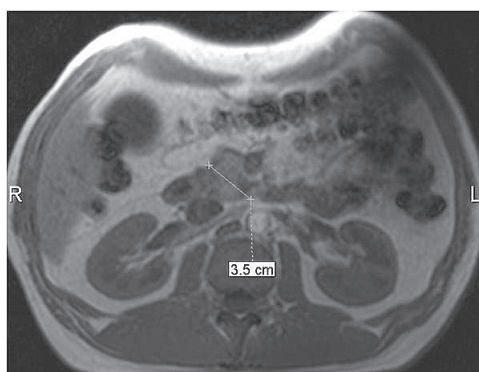
*Биохимический анализ крови 20.07.2016:* билирубин общий — 45,9 мкмоль/л, прямой — 15,1 мкмоль/л, глюкоза — 6,1 ммоль/л, аланинаминотрансфераза (АлАТ) — 4,33 ммоль/(ч-л) (норма 0,10–0,68 ммоль/(ч-л)), аспартатаминотрансфераза (АсАТ) — 1,33 ммоль/(ч-л) (норма 0,10–0,45 ммоль/(ч-л)).

Назначено исследование: ANA (антинуклеарные антитела), AMA (антимитохондриальные антитела), медь крови и мочи, α-фетопротеин, СЕА, СА 19-9 (в пределах нормы).

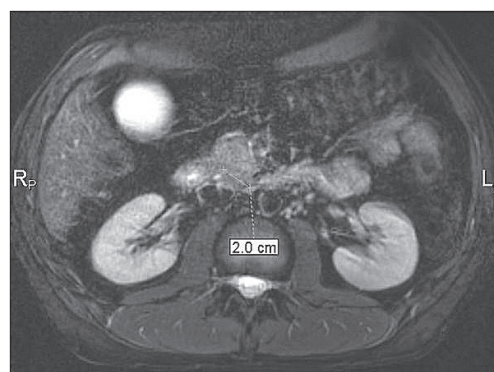
Получал Гептрал внутривенно, Лиолив внутривенно. На фоне лечения стал отмечать улучшение состояния: уменьшилась боль в правом подреберье, зуд кожных покровов.

В связи с тем, что за август 2016 г. похудел на 20 кг, было рекомендовано проведение магнитно-резонансной томографии (МРТ) ОБП.

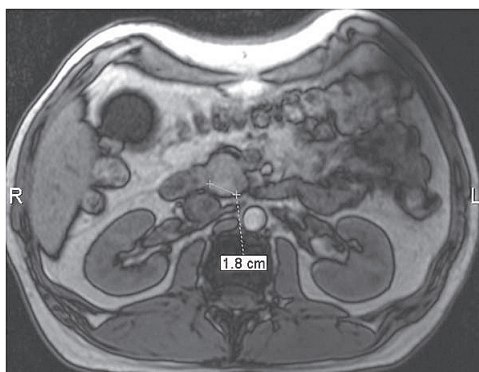
*МРТ ОБП 24.08.2016* без контраста: очаговых изменений печени, ПЖ не выявлено (рис. 2–5).



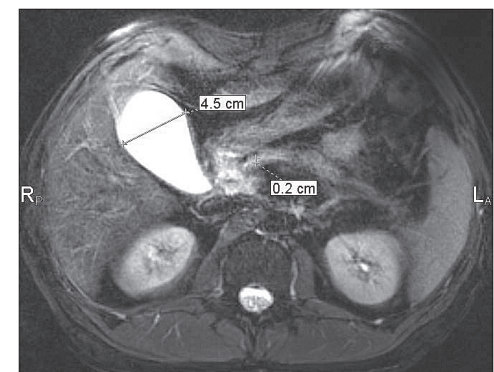
**Рис. 2.** МРТ больного К. 24.08.2016. Увеличение головки ПЖ. МР-последовательность Т1ВИ, аксиальная плоскость сканирования.



**Рис. 4.** МРТ больного К. 24.08.2016. МР-последовательность Т2ВИ, аксиальная плоскость сканирования, FatSat (жироподавление). Гипоинтенсивный псевдоочаг в головке ПЖ.



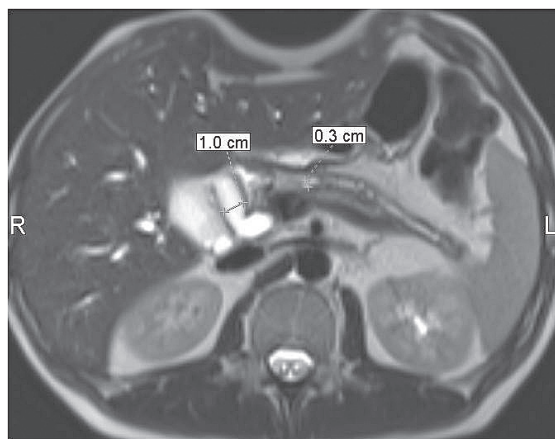
**Рис. 3.** МРТ больного К. 24.08.2016. МР-последовательность Т1ВИ, аксиальная плоскость сканирования. Псевдоочаг в головке ПЖ повышенной интенсивности.



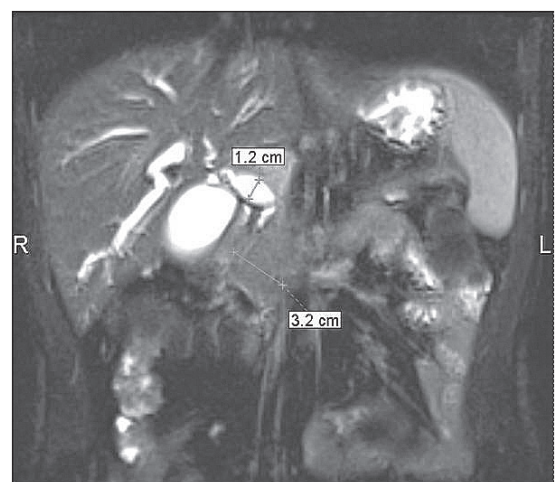
**Рис. 5.** МРТ больного К. 24.08.2016. МР-последовательность Т2ВИ, аксиальная плоскость сканирования, FatSat (жироподавление). Желчный пузырь и вирсунгианов проток (до 2 мм).

расширен до 1,7 см. Холедох расширен, диаметром 1,2 см, в интрапанкреатической части конусовидно сужен, просвет свободный. ПЖ: головка — 3,0×2,5 см, тело — 1,4 см, хвост — 0,8 см. Структура диффузно неоднородная, контур мелковолнистый, вирсунгианов проток на всем протяжении неравномерно расширен до 0,3 см. Сужение проксимальной части протока. После введения контраста определяется участок снижения МР-сигнала в головке ПЖ размером 2,1×2,2 см на фоне диффузно контрастируемой паренхимы. Лимфатические узлы брюшной полости и забрюшинного пространства не увеличены. Свободной жидкости в брюшной полости не определяется. Заключение: МР-картина объемного образования головки ПЖ, с частичной обструкцией вирсунгианова протока. Билиарная гипертензия. Нельзя исключить склерозирующий холангит.

Эксперт, который анализировал в июне 2017 г. результаты МРТ от 19.01.2017, дал более полноценное заключение: согласно описанию было



**Рис. 6.** МРТ больного К. 19.01.2017. МР-последовательность Т2ВИ, аксиальная плоскость сканирования, FatSat (жироподавление). Расширение гепатикохоледоха и вирсунгианова протока.



**Рис. 7.** МРТ больного К. 19.01.2017. МР-последовательность Т2ВИ, корональная плоскость сканирования, FatSat (жироподавление). Расширение гепатикохоледоха, увеличение головки ПЖ.

проведено DWI и контрастирование, толщина среза уже 5 мм (хотя согласно стандартам необходимо не более 3 мм), но самих томограмм на представленном диске нет. Есть только корональные и аксиальные Т2ВИ. Оценить соответствие описания МРТ от 19.01.2017 истине не представляется возможным (нет томограмм). Хотя есть небольшая зацепка: в описании после контрастирования очаг в головке описан как гипоинтенсивный (а значит гиповаскулярный) по сравнению с окружающей паренхимой железы. А при неопластическом процессе очаг должен накапливать контраст (следствие неоваскуляризации). Следовательно, имеет место ошибочная трактовка постконтрастных томограмм (очаг есть, но он не носит неопластический характер). Хотя это только анализ текста, без визуализации.

В связи с наличием билиарной гипертензии 19 января 2017 г. была произведена чрескожная холангиостомия, холангиография, а затем через несколько дней (24 января 2017 г.) была выполнена панкреатодуоденальная резекция по Уипплу.

Интраоперационная гистология — муцинозная карцинома.

Через 2 недели выписан с улучшением: желтуха исчезла, боли уменьшились.

Послеоперационная гистология 01.02.2017 — муцинозная карцинома из эпителия протоков ПЖ. В лимфатических узлах опухолевый рост не выявлен.

Консультация гистологического материала 17.02.2017 в Киевском городском онкодиспансере: хронический индуративный панкреатит с очагами склерозирующего холангита и гипертрофии муцинозных клеток.

Похудел сразу после операции на 10–12 кг (до 60 кг). Беспокоило вздутие живота, урчание. Стул неоформленный, жирный, пенистый, до 5 раз в сутки, с остатками непереваренной пищи. После операции назначен Креон 10 000 3 раза в сутки + панкреатин, ограничение жирной пищи на 2 недели. Лечение без эффекта.

В марте 2017 г. обратился в клинику «Инто-Сана» (г. Одесса). По назначению проф. Губергриц Н. Б. стал принимать Креон 50 000 с основным приемом пищи (3 раза в сутки) и 20 000 с промежуточным приемом пищи (2 раза в сутки). На фоне лечения нормализовался стул, набрал 4 кг за месяц. Каждый день прибавляет примерно 100–150 г.

**Анамнез жизни.** Часто болел простудными заболеваниями. В детстве перенес пневмонию. В 1993 г. оперирован по поводу парапроктита.

Примерно 10 лет назад возникли изменения правого глаза (косоглазие). Хламидиоз, генитальный кандидоз в 2012 г. Для лечения которых, в том числе, самостоятельно применял Альфарекин. Периодически, при начинающемся остром респираторном вирусном заболевании, самостоятельно принимал иммуномодуляторы (эпизодические однократные инъекции Циклоферона, Лаферобиона). Наследственный и аллергологический анамнезы не отягощены.

**Объективно.** Рост — 187 см. Масса тела — 68 кг. Индекс массы тела — 19,45 кг/м<sup>2</sup>. Астеник.

Общее состояние относительно удовлетворительное. Пониженного питания. Периферические лимфатические узлы не увеличены. Кожные покровы и видимые слизистые оболочки чистые, обычной окраски. Выраженное косоглазие (косит правый глаз).

Перкуторно над легкими ясный легочной звук, аускультативно дыхание везикулярное. Границы относительной тупости сердца в пределах нормы, деятельность сердца ритмичная, частота сердечных сокращений — 76 в минуту, артериальное давление — 130/85 мм рт. ст. Язык влажный, обложен белым налетом. На передней брюшной стенке послеоперационный рубец. Живот мягкий, умеренно вздут. Определяется чувствительность в проекции тела и хвоста ПЖ. Отрезки толстой кишки обычных свойств. Печень на 2 см ниже края реберной дуги, уплотнена, безболезненна, край острый, неровный, поверхность неровная. Селезенка четко не пальпируется. Периферических отеков нет. Симптом Пастернацкого отрицательный с обеих сторон.

**Данные дополнительных методов обследования.** Общие анализы крови, мочи (13.03.2017) — в пределах нормы.

Биохимический анализ крови от 13.03.2017: билирубин общий — 10,3 мкмоль/л, прямой — 3,3 мкмоль/л, АлАТ — 48 Ед/л (норма <40 Ед/л), АсАТ — 97 Ед/л (норма <45 Ед/л),  $\gamma$ -глутамилтранспептидаза (ГГТП) — 20 Ед/л (норма <56 Ед/л), щелочная фосфатаза — 194 Ед/л (норма <115 Ед/л), глюкоза — 6,6 ммоль/л, холестерин — 2,2 ммоль/л, общий белок — норма,  $\gamma$ -глобулины — 34,8%, амилаза — норма.

15–30.03.2017: кальций общий и ионизированный, магний, гликозилированный гемоглобин — в пределах нормы. Панкреатическая эластаза — 0,98 мкг/г (повторно — 4 мкг/г).

Копрограмма 21.04.2017 (на адекватной дозе Креона): нейтральный жир +, зерна крахмала +, мышечные волокна +.

Липаза 21.04.2017 — 11,2 Ед/л (норма — выше 13 Ед/л).

Панкреатическая амилаза 21.04.2017 — 6 Ед/л (норма — выше 13 Ед/л).

Биохимический анализ крови от 25.05.2017: билирубин общий — 9,9 мкмоль/л, прямой — 4,4 мкмоль/л, АлАТ — 30 Ед/л (норма <40 Ед/л), АсАТ — 21 Ед/л (норма <45 Ед/л), ГГТП — 14 Ед/л (норма <56 Ед/л), щелочная фосфатаза — 129 Ед/л (норма <115 Ед/л), глюкоза 8,43 ммоль/л, холестерин — 2,2 ммоль/л, общий белок, альбумины, амилаза, мочевины, креатинин, триглицериды в пределах нормы.

Общий анализ крови (7.08.2017) — эритроциты, гемоглобин, лейкоциты, СОЭ — норма, нейтрофилы — 46,3% (норма 47,0–72,0%), моноциты — 12,6% (норма 3,0–10,0%), эозинофилы — 5,8% (норма 0,5–5,0%).

Общий анализ мочи (7.08.2017) — норма.

Биохимический анализ крови от 7.08.2017: билирубин общий — 13,7 мкмоль/л, прямой — 5,4 мкмоль/л, АлАТ — 16 Ед/л (норма <40 Ед/л), АсАТ — 15 Ед/л

(норма <45 Ед/л), ГГТП — 12 Ед/л (норма <56 Ед/л), щелочная фосфатаза — 133 Ед/л (норма <115 Ед/л), липопротеиды высокой плотности — 1,18 ммоль/л (норма >1,45 ммоль/л), общий белок, альбумины, амилаза, мочевины, креатинин, холестерин, триглицериды, кальций общий — в пределах нормы.

Протеинограмма (26.08.2017): общий белок — 69,7 г/л, альбумин — 70,7% (норма 55,0–69,0%), альбумин — 49,28 г/л,  $\alpha_1$ -глобулины — 1,9% (1,32 г/л),  $\alpha_2$ -глобулины — 7,4% (5,16 г/л),  $\beta$ -глобулины — 8,7% (6,06 г/л),  $\gamma$ -глобулины — 11,3% (7,88 г/л (норма 8,0–13,0 г/л)), А/Г — 2,41 (норма — 1,0–2,0).

Уровень жирорастворимых витаминов в крови (7.08.2017): витамин Е — 4,7 мг/л (норма 5,0–18,0 мг/л), витамин А — 0,42 мг/л (норма 0,3–0,8 мг/л), витамин D общий (D<sub>2</sub>+D<sub>3</sub>) — 20,76 нг/мл (норма 30,0–50,0 нг/мл).

СА 19-9 (7.08.2017) — 5,54 Ед/мл (норма <34,0 Ед/мл).

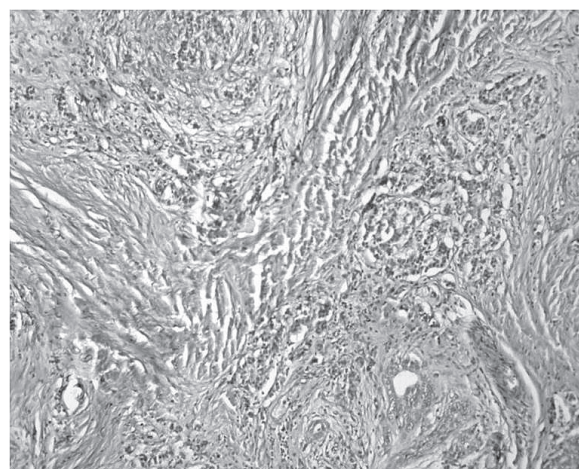
Аутоантитела (7.08.2017): АМА — 1:100 (норма <1:100), ANA — 1:100 (норма <1:100), LKM (антитела к микросомам печени и почек) — 1:100 (норма <1:100), антитела IgG к миелопероксидазе (индекс антител) — <0,2 (норма <1,0), антитела IgG к протеиназе 3 (PR3) (индекс антител) — <0,2 (норма <1,0), антитела IgG к базальной мембране гломерулярного аппарата (GBM) (индекс антител) — <0,2 (норма <1,0).

IgG4 (13.03.2017) — 3,3 г/л (норма 0,1–1,2 г/л).

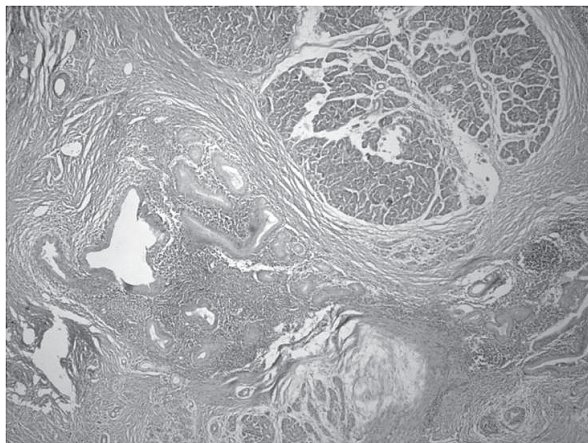
IgG4 (12.05.2017) — 1340 мг/л (норма 52–1250 мг/л).

МРТ ОБП с холангиографией (3.04.2017): состояние после оперативного лечения. МР-признаков объемных образований не выявлено. Лимфатические узлы брюшной полости и забрюшинного пространства не увеличены. Свободной жидкости в брюшной полости не определяется.

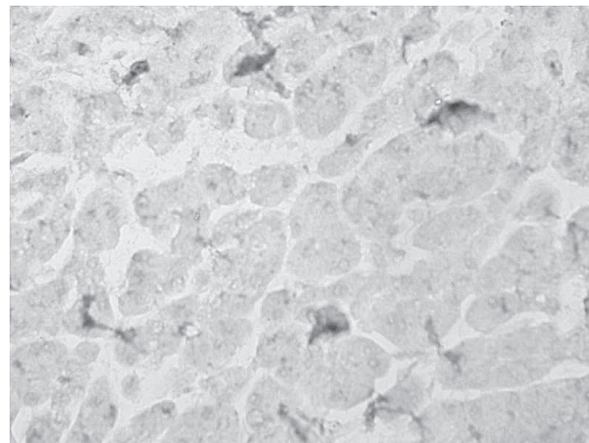
Послеоперационный материал консультирован зав. кафедрой патологической и топографической анатомии НМАПО им. П. Л. Шупика проф. Е. А. Дядык в мае 2017 г. (рис. 8–13).



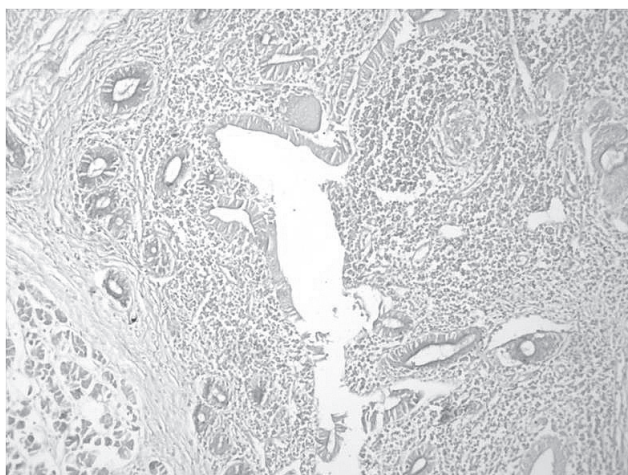
**Рис. 8.** Пациент К. ПЖ с нарушением архитектоники за счет значительного разрастания соединительной ткани, склерозирование с замещением паренхимы, единичные железы деформированы, сдавлены железы протоков. Окраска гематоксилином и эозином, ув.  $\times 100$ .



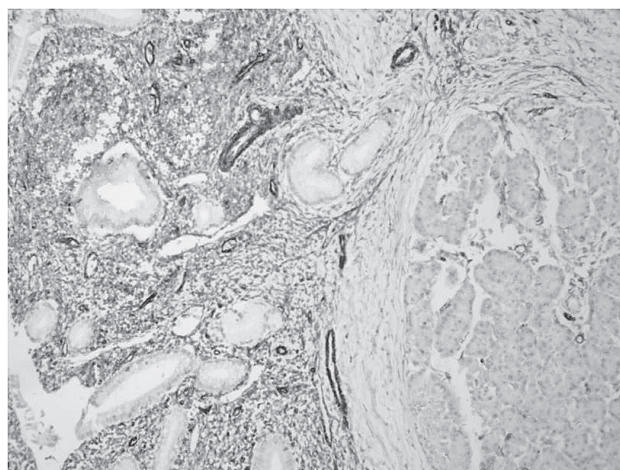
**Рис. 9.** Пациент К. ПЖ с перестройкой структуры за счет выраженного склерозирования, расширение отдельных протоков, гиперплазия и гипертрофия их, в части — признаки дисплазии эпителия, очаговая лимфогистиоплазмочитарная инфильтрация. Окраска гематоксилином и эозином, ув.  $\times 100$ .



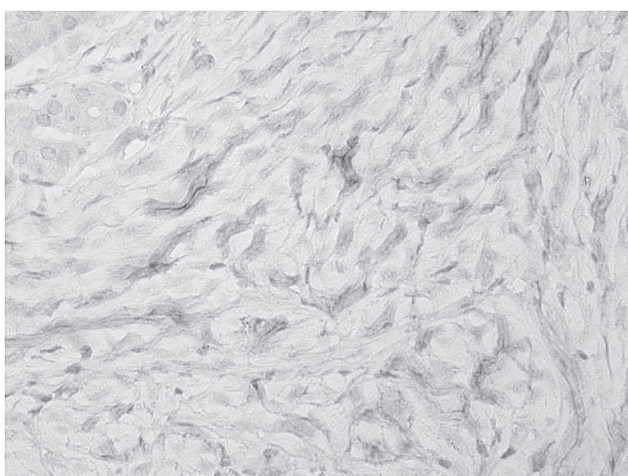
**Рис. 12.** Пациент К. В середине дольки ПЖ отчетливая положительная экспрессия (депозиты) в отдельных клетках паренхимы, между клетками от ++ до ++++. Иммуногистохимическое исследование с моноклональными антителами к IgG4, ув.  $\times 400$ .



**Рис. 10.** Пациент К. В ПЖ часть желез протоков с признаками дисплазии и гипертрофии, в них резко снижена и/или отсутствует секреция слизи. PAS-реакция, ув.  $\times 100$ .



**Рис. 13.** Пациент К. Положительная экспрессия в участках склероза, клеточных инфильтратах, в стенке протоков и очагово между клетками паренхимы в дольках. Иммуногистохимическое исследование с моноклональными антителами к виментину, ув.  $\times 100$ .



**Рис. 11.** Пациент К. В участках склероза между железами положительная цитоплазматическая экспрессия (депозиты) IgG4 от ++ до ++++. Иммуногистохимическое исследование с моноклональными антителами к IgG4, ув.  $\times 400$ .

*Патоморфологическое заключение.* В ПЖ картина хронического панкреатита с выраженным склерозированием, лимфоплазмочитарной инфильтрацией, гиперплазией и гипертрофией желез протоков, в отдельных железах признаки дисплазии эпителия, очаговое снижение продукции слизи. Хронический склерозирующий холангит.

*Иммуногистохимическое заключение.* IgG4. В участках склероза между железами цитоплазматическая экспрессия до ++, в части клеток до ++++, позитивная экспрессия в части клеток в железах. **Виментин.** Позитивная выраженная экспрессия в участках склероза, между клетками в дольках. **СК7, СК18, СК 19.** Позитивная цитоплазматическая экспрессия в железах.

**Выводы:** учитывая данные патоморфологического, гистохимического, иммуногистохимического исследований, клиничко-лабораторные данные, изменения в ПЖ свидетельствуют в пользу IgG4-ассоциированного заболевания с поражением ПЖ.

В связи с наличием косоглазия выполнена МРТ головного мозга (22.04.2017) — патологии не выявлено. Консультации окулиста, невролога (май 2017 г.) — в специальном лечении и обследовании не нуждается.

Денситометрия (30.05.2017) — минеральная плотность костной ткани поясничного отдела позвоночника, проксимального отдела бедренной кости не снижена и соответствует нормальным показателям для пола и возраста.

Обследование в отношении состояния эндокринной функции ПЖ (7.08.2017): глюкоза крови — 8,21 ммоль/л, гликозилированный гемоглобин — 6,53% (норма — до 5,9%), С-пептид — 0,81 нг/мл (норма — 0,9–7,1 нг/мл), инсулин — 6,1 мкЕд/мл (норма — 2,6–24,9 мкЕд/мл), антитела IgG к глютаминоокислой декарбоксилазе (GADA) — <5 Ед/л (норма — <10 Ед/л).

Консультация ревматолога д-ра мед. наук Т. В. Анисеевой (27.07.2017). Четких данных за системное заболевание соединительной ткани в настоящее время нет.

При повышении уровня IgG4 в крови более чем на 30% показано дальнейшее обследование в отношении системного заболевания. Как правило, при системной патологии появляются и антинуклеарный фактор, и антитела к антигенам цитоплазмы нейтрофилов. Однако при панкреатите в период обострения эти показатели неспецифичны. Основными клиническими проявлениями системного IgG4-васкулита являются нефрит, коронарит, синдром Микулича (отек и уплотнение слезных и слюнных желез). До манифестации этих проявлений с уверенностью сказать о системном процессе не представляется возможным, т. к. критерий подтверждения — только биопсия.

Имеет место недифференцированный синдром дисплазии соединительной ткани, вероятно ассоциированный с генетически обусловленной энзимопатией. Однако обследование для установления конкретного синдрома дисплазии соединительной ткани не имеет практического значения.

Консультация эндокринолога д-ра мед. наук Н. Д. Халангота. У больного панкреатогенный сахарный диабет. Рекомендовано начать пероральное лечение — метформин с 250 мг/сут. При хорошей переносимости (отсутствие диарей) дозу увеличить до 500 мг/сут.

**Клинический диагноз.** Основной. IgG4-ассоциированная болезнь: хронический аутоиммунный панкреатит I типа в стадии неполной ремиссии (минимальное повышение уровня IgG4 сыворотки крови от 12.05.2017). Панкреатодуоденальная резекция по Уипплу в январе 2017 г. Тяжелая внешне-секреторная недостаточность ПЖ (адекватная

заместительная терапия Креоном). Панкреатогенный сахарный диабет.

*Сопутствующий.* IgG4-склерозирующий холангит, субклиническое течение.

#### Лечение

Креон 50 000 с основным приемом пищи (3 раза в день) и 20 000 с промежуточным приемом пищи (2 раза в день) длительно. С учетом лабораторных признаков гиповитаминозов D и E доза Креона будет увеличена до 75 000–100 000 с основным приемом пищи (3 раза в день) и 25 000–50 000 с промежуточным приемом пищи (2 раза в день) под контролем биохимических показателей и, при возможности, результатов <sup>13</sup>C-триглицеридного дыхательного теста.

Урсофальк по 1 капсуле 3 раза в день длительно.

Метформин 250 мг/сут под контролем гликемии (при необходимости увеличение дозы до 500 мг/сут).

Уроки, которые, на наш взгляд, нужно извлечь из нашего клинического наблюдения:

- IgG4-ассоциированная болезнь — это реальность, о которой нужно знать и помнить всем, кто занимается пациентами с патологией ПЖ, печени;
- в каждом деле нужен профессионал, а в медицине особенно; врачебные ошибки могут повлечь за собой тяжелые последствия и превратить в инвалида молодого работоспособного человека («семь раз отмерь, один раз отрежь»);
- «Перед господином Рентгеном (дополнительными методами) нужно снимать шляпу, но не голову» (академик М. М. Губергриц) — см. ошибки выполнения и описания МРТ;
- консервативное лечение действительно может быть «острее скальпеля хирурга» (академик Б. Е. Вотчал), например, лечение кортикостероидами при АИП;
- иммуномодуляторы следует назначать по строгим показаниям;
- на практике необходимо руководствоваться принципами доказательной медицины и не использовать препараты (в частности, иммуномодуляторы), не имеющие надежной доказательной базы;
- нужно быть «на передовом крае», по крайней мере, в той сфере медицины, которой занимаешься.

В заключение приводим слова выдающегося терапевта, академика Е. М. Тареева: «Изучение редких болезней, как древних, так и особенно новых, представляет большой смысл и интерес». На самом деле, возможно, IgG4-ассоциированная болезнь не такая уж редкая. Нам нужно подробнее изучить ее патогенез и внимательнее присмотреться к пациентам с «индуриативными» панкреатитами. Кто знает, не исключено, что мы стоим на пороге нового этапа не только панкреатологии, но и ревматологии, и внутренней медицины в целом.

**Литература:**

1. Буеверов А. О. IgG4-ассоциированная болезнь / А. О. Буеверов, Ю. А. Кучерявый. — М. : Форте Принт, 2014. — 128 с.
2. Consensus statement on the pathology of the IgG4-related disease / V. Deshpande, Y. Zen, J. K. Chan [et al.] // *Mod. Pathol.* — 2012. — Vol. 25, No 9. — P. 1181–1192.
3. Current concept and diagnosis of IgG4-related disease in the hepato-bili-pancreatic system / K. Okazaki, K. Ushida, T. Ikeura, M. Takaoka // *J. Gastroenterol.* — 2013. — Vol. 48, No 3. — P. 303–314.

4. International consensus diagnostic criteria for autoimmune pancreatitis: guidelines of the International Association of Pancreatology / T. Shimosegawa, S. T. Chari, L. Frulloni [et al.] // *Pancreas.* — 2011. — Vol. 40, No 3. — P. 352–358.

5. Proposal for a new clinical entity, IgG4-positive multi-organ lymphoproliferative syndrome : analysis of 64 cases of IgG4-related disorders / E. Masaki, L. Dong, N. Kurose [et al.] // *Ann. Rheum. Dis.* — 2009. — Vol. 68. — P. 1310–1315.

УДК 616-097-06:616.37-002]-036

## RU Клиническое наблюдение IgG4-ассоциированной болезни

**Н. Б. Губергриц<sup>1</sup>, Е. А. Дядык<sup>2</sup>, А. Е. Клочков<sup>1</sup>,  
Н. В. Беляева<sup>1</sup>, М. Д. Иванова<sup>2</sup>, Е. А. Гинкота<sup>3</sup>,  
Ю. Э. Чирков<sup>4</sup>**

<sup>1</sup>Донецкий национальный медицинский университет (г. Лиман)

<sup>2</sup>Национальная медицинская академия последипломного образования им. П. Л. Шупика (г. Киев)

<sup>3</sup>Одесский национальный медицинский университет

<sup>4</sup>Украинский научно-практический центр эндокринной хирургии, трансплантации эндокринных органов и тканей (г. Киев)

**Ключевые слова:** аутоиммунный панкреатит I типа, IgG4, диагностика, иммуногистохимия, лечение

В статье приведены общие представления об IgG4-ассоциированной болезни, двух типах аутоиммунного панкреатита, главные и дополнительные гистопатологические критерии, схема диагностики IgG4-ассоциированной болезни с использованием гистологических критериев. Авторы описали клинический случай заболевания с вовлечением поджелудочной железы и желчных путей. Сформулированы уроки клинического наблюдения.

УДК 616-097-06:616.37-002]-036

## UA Клінічне спостереження IgG4-асоційованої хвороби

**Н. Б. Губергриц<sup>1</sup>, О. О. Дядик<sup>2</sup>, О. Є. Клочков<sup>1</sup>,  
Н. В. Беляєва<sup>1</sup>, М. Д. Іванова<sup>2</sup>, К. О. Гінкота<sup>3</sup>,  
Ю. Е. Чирков<sup>4</sup>**

<sup>1</sup>Донецький національний медичний університет (м. Лиман)

<sup>2</sup>Національна медична академія післядипломної освіти ім. П. Л. Шупика (м. Київ)

<sup>3</sup>Одеський національний медичний університет

<sup>4</sup>Український науково-практичний центр ендокринної хірургії, трансплантації ендокринних органів і тканин (м. Київ)

**Ключові слова:** аутоімунний панкреатит I типу, IgG4, діагностика, імуногістохімія, лікування

У статті наведені загальні уявлення про IgG4-асоційовану хворобу, два типи аутоімунного панкреатиту, головні та додаткові гістопатологічні критерії, схема діагностики IgG4-асоційованої хвороби з використанням гистологічних критеріїв. Автори описали клінічний випадок захворювання із залученням підшлункової залози і жовчних шляхів. Сформульовано уроки клінічного спостереження.

## EN Clinical observation of IgG4-associated disease

**N. B. Gubergrits<sup>1</sup>, Y. A. Dyadyk<sup>2</sup>, A. Ye. Klochkov<sup>1</sup>,  
N. V. Byelyayeva<sup>1</sup>, M. D. Ivanova<sup>2</sup>, Y. A. Ginkota<sup>3</sup>,  
Y. E. Chirkov<sup>4</sup>**

<sup>1</sup>Donetsk National Medical University (Lyman)

<sup>2</sup>Shupyk National Medical Academy of Postgraduate Education (Kiev)

<sup>3</sup>Odessa National Medical University

<sup>4</sup>Ukrainian Scientific & Practical Center of Endocrine Surgery, Transplantation of Endocrine Organs and Tissues (Kiev)

**Key words:** autoimmune pancreatitis of type I, IgG4, diagnostics, immunohistochemistry, treatment

The article presents general ideas on IgG4-associated disease, two types of autoimmune pancreatitis, major and additional histopathological criteria, a diagnostic scheme for IgG4-associated disease using histological criteria. The authors described a clinical case of disease involving the pancreas and biliary tract. Lessons of clinical observation are drawn.